



Was Patienten brauchen

Paradigmenwechsel in der gerostomatologischen Implantatprothetik

Ein Beitrag von Dr. Peter Gehrke, Ludwigshafen, Carsten Fischer und Dr. Tobias Locher, beide Frankfurt am Main

Die Autoren thematisieren die implantatprothetische Versorgung in der Alterszahnheilkunde und berichten von einem Paradigmenwechsel. Die Beachtung patientenindividueller Bedürfnisse werden im Artikel ebenso besprochen, wie die konzeptionelle Zusammenarbeit zwischen Zahnmediziner und Zahntechniker. Vorgestellt wird unter anderem ein Entscheidungsleitfaden, anhand dessen differenzialdiagnostisch eruiert wird, ob die Implantattherapie mit einer bedingt abnehmbaren oder unter Umständen mit einer herausnehmbaren Versorgung vorgenommen werden soll.

Indizes: festsitzender und herausnehmbarer Zahnersatz, Implantatprothetik, Locator, Steg, Therapiekonzepte, Teleskop

Altern ist das Abenteuer des Lebens. Doch Altern ist auch ein Verlustprozess, der unter anderem in der Zahnmedizin signifikant sein kann – ob Zähne, Hart- und Weichgewebe oder Kaufunktionalität; das Leben des Patienten kann durch diese Defizite erheblich eingeschränkt werden. Aber wie ist es möglich, eine hohe Lebensqualität bis ins betagte Alter zu erhalten? Eine fast philosophische Frage, die viele Thesen zulässt. Das zahnärztlich-prothetische Behandlungsteam kann für seinen Bereich eine fundierte Antwort geben: Ein funktionierender und den individuellen Bedürfnissen angepasster Zahnersatz. Die Folgen eines mangelhaften Zahnersatzes sind komplex und reichen von sozialen Ängsten, verändertem Ernährungsverhalten (Gefahr von Mangel- oder Unterernährung) bis hin zur völligen Isolation des Patienten.

1. Implantatprothetik im zahnlosen Kiefer

Die Implantatprothetik als Teil des zahnärztlichen Praxiskonzeptes nimmt zu, denn viele junggebliebene und aktive zahnlose Patienten wünschen sich Lebensqualität bis ins hohe Alter. Sie möchten einen

Zahnersatz, der sowohl funktionell als auch ästhetisch allen Anforderungen entspricht. Dieses Thema wurde in den vergangenen Jahren umfassend diskutiert und in diesem Zusammenhang zahlreiche Konzepte vorgestellt. Heute sind viele Zahnarztpraxen bestrebt, ihr Therapiespektrum auf die Patientengruppe „zahnlos“ oder „zahnlos werdend“ auszuweiten und die Implantatologie als probates Konzept anzubieten. Allerdings ist das Risiko des Misserfolgs immer gegeben, wobei weniger der Implantatverlust oder andere unerwünschte biologisch-funktionelle Schwierigkeiten gemeint sind. Die Akzeptanz des – oft aufwendig erstellten – Zahnersatzes, die Adaptationsfähigkeit des Patienten an die „neuen Zähne“ sowie die möglichst lebenslange Funktionsfähigkeit werden zu entscheidenden Aspekten über Erfolg oder Misserfolg. Immer wieder wurde in der jüngsten Vergangenheit über die „Best Ager“ oder die „Goldenen Siebziger“ gesprochen und eindrucksvolle, hochästhetische Therapieoptionen aufgezeigt. Aber es gilt auch diejenigen Menschen suffizient zu versorgen, die als Pflegefall nicht mobil oder durch Krankheit eingeschränkt sind. Und selbstverständlich werden auch die „goldenen Best Ager“ älter.

Bei einer Therapieentscheidung muss das Behandlungsteam den gerostomatologischen Gegebenheiten gerecht werden. Hierzu gehören die unter Umständen zunehmende Multimorbidität, eine eingeschränkte Geschicklichkeit oder reduzierte Adaptationsfähigkeit. Außerdem müssen die individuellen Bedürfnisse und monetären Möglichkeiten einbezogen werden. So könnte beispielsweise die konventionelle Totalprothese eine sinnvolle Therapieoption sein. Neben der suffizienten Versorgung kann die Totalprothese aber eine weitere wichtige Aufgabe erfüllen. Dem noch unschlüssigen Patienten kann die Möglichkeit gegeben werden, selbst zu beurteilen, ob eine implantatprothetische Versorgung nicht doch der bessere Weg für

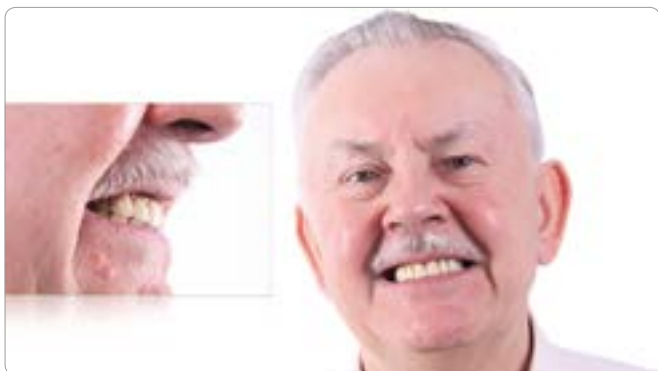

Abb. 1 Viele zahnlose Patienten stehen mitten im Leben. Der funktionsfähige, ästhetische Zahnersatz ist für sie ein Grundbedürfnis. Dieser Patient ist mit Totalprothesen versorgt. Der junggebliebene und aktive Mann fühlte sich unwohl und hatte das Gefühl, dass die Zähne nicht seinem Typus entsprechen

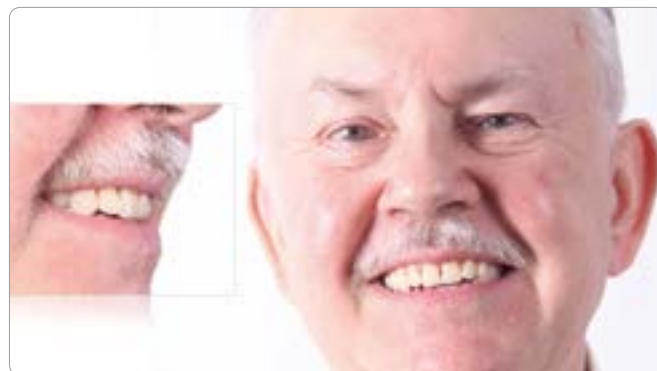

Abb. 2 Mit einem Set-up wurde eine auf seine Bedürfnisse abgestimmte Situation erarbeitet und ein therapeutisches Set-up (Totalprothese) erstellt. Sofort zeigte sich eine natürliche Gesichtsphysiognomie. Der Patient erkannte sich selbst wieder und fühlte sich von Beginn an wohl. Das Set-up galt als Zieldefinition, anhand dessen über die Art der prothetischen Versorgung entschieden wurde

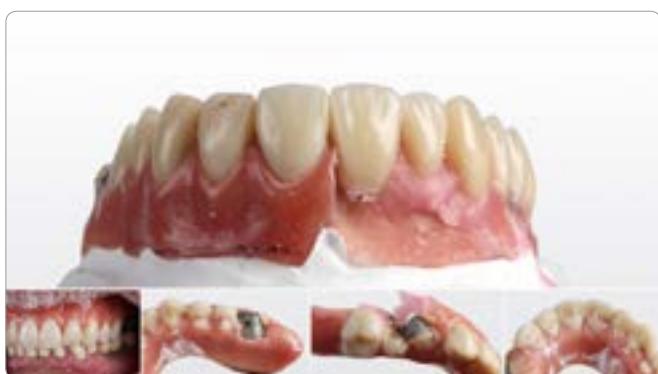

Abb. 3 Diese Doppelkronen-Prothese war zirka zwei Jahre im Mund. Aufgrund der hohen Kaukräfte war die Prothese innerhalb kurzer Zeit zerstört. Die dauerhafte Funktionsfähigkeit eines Zahnersatzes beschränkt sich nicht nur auf die Verankerung; auch die Materialwahl muss gezielt erfolgen. Das obere Bild zeigt im zweiten Quadranten die „alten“ herkömmlichen PMMA-Zähne, die abradert, frakturiert und stark verfärbt waren. Im ersten Quadranten sind die Zähne bereits gegen eine hochwertige Alternative ausgetauscht



Abb. 4 Das Gerüst musste neu verblendet werden. Es wurden ausschließlich Materialien gewählt, die den hohen Belastungen gerecht werden und Plaque abweisend sind. Ein hoher Aufwand, der mit einer überlegten Materialwahl erspart geblieben wäre (Konfektionszähne Phonares II; Verblendkomposit Nexco SR, beides Ivoclar Vivadent)

die Erfüllung seiner Ansprüche ist. Findet zum Beispiel die Prothese im Unterkiefer keinen Halt oder ist die Abdeckung des Gaumendaches störend, entscheidet er sich eventuell aus leidvoller Erfahrung schnell für Implantate. Aus zahnmedizinischer und zahntechnischer Perspektive wird die Totalprothese als therapeutisches Provisorium dann zu einer Art Blaupause für den zukünftigen Zahnersatz, anhand derer die vertikale und horizontale Dimension, die Funktion sowie die Ästhetik beurteilt werden (Abb. 1 und 2). Zudem bietet die vorhandene Prothese eine Basis für das DVT und die daraus resultierende Bohrschablone. Letztlich ist eine gut gefertigte, funktionell orientierte Totalprothese auch erweiterbar und kann zur einfachen implantatprothetischen Versorgung umgearbeitet werden. Die Totalprothetik ist als Therapieoption also längst nicht obsolet. Aber auch die Materialwahl ist ein wesentlicher Aspekt für eine langzeitstabile Versorgung (Abb. 3

und 4). In diesem Beitrag widmen wir uns der Implantatprothetik und werden mit bewusster Redundanz die Wichtigkeit der Patientenbedürfnisse darstellen.

2. Paradigmenwechsel

Wir alle haben uns in den vergangenen Jahren wenig Gedanken darüber gemacht, ob und wie eine implantatprothetische Versorgung auf Implantaten gestaltet werden muss, damit diese altersgerecht „umrüstbar“ ist. Vielmehr waren wir froh, den Zahnersatz fest auf den Implantaten in den Mund einbringen zu können. Was uns vor einigen Jahren so begeisterte – Zahnersatz fest auf Implantaten zu verankern – wenden wir in unserem Therapieablauf im zahnlosen respektive zahnlos werdenden Kiefer heute immer seltener an (Abb. 5). Gerade in der Alterszahnheilkunde ist der bedingt herausnehmbare oder abnehmbare Zahnersatz auf Implantaten zur wertigen Alternative geworden.

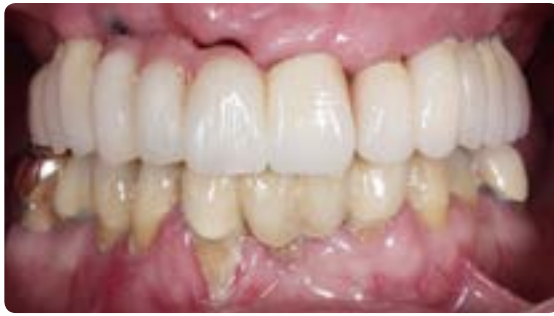

Abb. 5 Dieser Patient wurde vor wenigen Jahren im Ober- sowie Unterkiefer mit implantatgetragenen feststehenden Brücken versorgt. Das Bild ist ein typisches Indiz dafür, dass ein feststehender Zahnersatz bei älteren Menschen nicht immer die optimale Lösung ist. Nach kurzer Tragezeit zeigte sich eine Insuffizienz durch inflammatorisch ausgelösten Hart- und Weichgewebsverlust. Diese Arbeit ist nicht oder nur mit großem Aufwand erweiterbar

In den vergangenen Jahrzehnten haben wir bei der implantatprothetischen Versorgung des zahnlosen oder gering bezahnten Kiefers verschiedene Trends beobachten können:

1. Vor ein bis zwei Jahrzehnten: Der primäre Fokus lag auf der festen Verankerung des Zahnersatzes auf Implantaten
2. Bis vor wenigen Jahren: Der Fokus lag auf der Ästhetik und den perio-prothetischen Möglichkeiten
3. Heute: Der Fokus muss verstärkt auf den älter werdenden Patienten und seine Bedürfnisse gelegt werden

Die hohe Vorhersagbarkeit der knöchernen Einheilung in der Implantologie (Langzeit-Erfolgsraten von mehr als 95 Prozent) hat das Therapiespektrum für zahnlose Patienten signifikant erweitert. In der Regel können wir von einer problemlosen Knochenintegration der Implantate ausgehen. Hingegen stellt die prothetische Versorgung respektive deren Anpassungsfähigkeit eine Schwierigkeit dar, die eine enge Interaktion zwischen

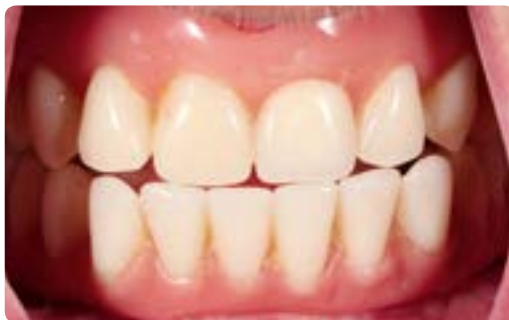

Abb. 6 und 7 Diese Patientin wirkt auf dem seitlichen Porträtbild deutlich älter, als sie eigentlich ist. Sie ist seit Jahrzehnten Totalprothesenträgerin und ihre Gesichtsphysiognomie entspricht der typischen Situation zahnloser Patienten. Die vertikale Distanz war erheblich abgesenkt. Für die Patientin, die sich fit und aktiv fühlte, führte diese Gegebenheit zu deutlichen Einschränkungen im sozialen Alltag

Praxis und Labor erfordert. Beginnend beim Festlegen des Therapieweges, der prothetischen Zielsetzung, der Materialwahl, der Planung der Implantatposition bis zur exakten Übertragung der Implantatpositionen auf das Modell sind fast alle Therapieschritte nur gemeinsam erfolgreich zu beschreiten.

2.1 Der älter werdende Patient

Bei der Wahl der prothetischen Rehabilitation gilt zu bedenken, dass die jüngeren Alten heute zwar oft noch sehr aktiv sind, doch auch ihre Mobilität kann allmählich eingeschränkt oder unmöglich werden. Der vorhandene implantatprothetische Zahnersatz muss also zu gegebener Zeit so umgearbeitet werden können, dass er vom Patienten oder dem Pflegepersonal einfach abzunehmen ist. Hierbei gilt es jedoch zu bedenken, dass im fortgeschrittenen Alter die Gewöhnung an einen neuen Zahnersatz für den Patienten schwieriger wird. Aufgrund geringerer Flexibilität und Adaptationsfähigkeit freunden sich ältere Menschen nicht mehr ohne Weiteres mit einem neuen Zahnersatz an, insbesondere wenn sie bereits gesundheitlich eingeschränkt sind. Kann in diesem Fall der vorhandene Zahnersatz – zum Beispiel eine mit Riegeln verankerte Stegversorgung – entsprechend adaptiert werden (Riegel außer Funktion), ermöglicht dies trotz multimorbider Einschränkungen, den gewohnten Zahnersatz zu behalten und adäquat zu reinigen. Es gilt weiterhin zu bedenken, dass Patienten auch nach einer Implantattherapie weiter altern. Daher müssen die prothetischen Versorgungen möglichst umrüstbar beziehungsweise reversibel sein, um eine lange Tragedauer für den Patienten zu gewährleisten.

2.2 Anforderung an zahntechnische Produkte

Hier muss eine klare Forderung an die Hersteller zahntechnischer Produkte gestellt werden. Um den Veränderungen des alternden Patienten mit Zahnersatz gerecht zu werden, braucht es Komponenten, die eine einfache Umrüstbarkeit in der Praxis gewährleisten. Wir benötigen Konzepte, die es ermöglichen, einem jungen „Alten“ (60-jährigen Patienten) heute einen bedingt feststehenden Zahnersatz anzubieten, der sich morgen – im Morbiditätsfall – einfach umarbeiten lässt. Hier mangelt es noch an adäquaten Lösungen.

3. Die Wahl des Therapiekonzeptes

Beim Erfragen der Patientenbedürfnisse sollte die Gesprächsführung auf den Patienten ausgerichtet sein. Selbstverständlich ist es wichtig, Therapiemöglichkeiten vorzustellen, doch der Patienten darf mit den vielen Informationen nicht überfordert werden. Ein Mensch kann in einem Beratungsgespräch maximal sieben Punkte aufnehmen. Der ältere Patient,

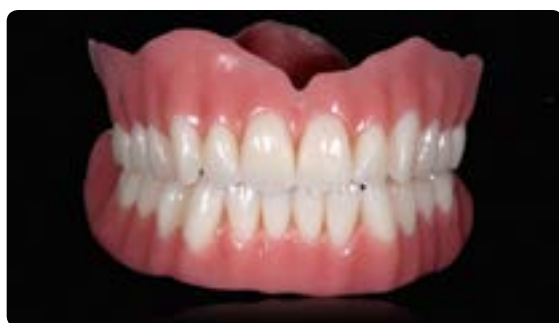

Abb. 8 Wie in unserem Konzept üblich, wurde im ersten Schritt ein therapeutisches Set-up (Totalprothese) erarbeitet. Hierbei standen die Funktion, die Phonetik und die Ästhetik im Fokus

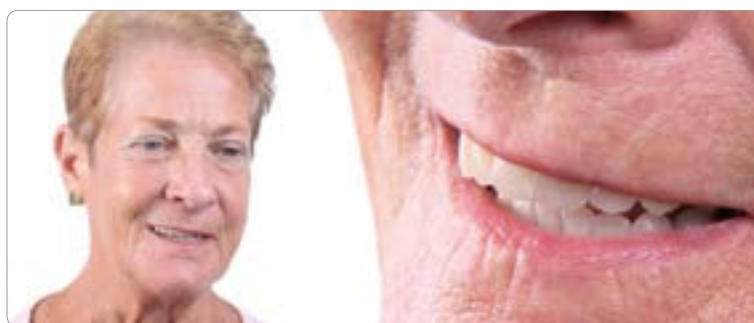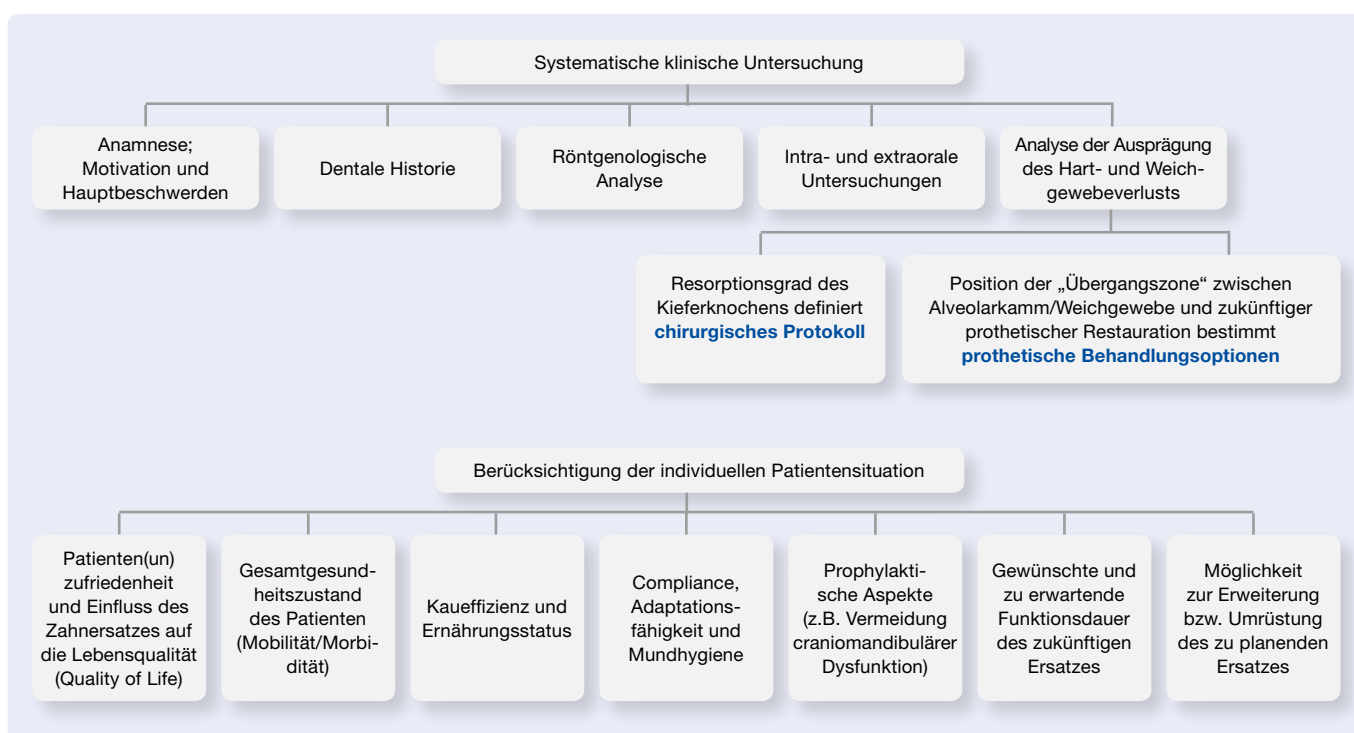


Abb. 9 Bereits mit dem Set-up konnten wir der Patientin Selbstvertrauen und Sicherheit zurückgeben. Es zeigte sich eine deutlich veränderte Physiognomie, die die Patientin jünger wirken ließ und ihr wieder Selbstbewusstsein im Alltag zurückgab. Das therapeutische Set-up diente nun zur Adaptation an den Zahnersatz. Erst dann fällt die Entscheidung nach dem Verankerungskonzept der definitiven Prothesen, wobei Patienten immer verschiedene Optionen angeboten werden sollten

der vor einer Implantattherapie ohnehin einem hohen Stresslevel ausgesetzt ist, kann maximal drei von uns genannte Punkte verarbeiten [Schwartz-Arad D, Bartal Y, Eli I. Effect of stress on information processing in the dental implant surgery setting. Clin Oral Implants Res. 2007 Feb;18(1):9-12]. Bei dem Gespräch geht es uns vielmehr darum, zu erfahren, was dem Patienten wichtig ist, welche Grundbedürfnisse er hat, welche Anforderungen er an den Zahnersatz stellt und welche Bedeutung beispielsweise die Ästhetik spielt. Wie hoch ist der Aufwand, der investiert werden kann und wo liegen Ängste oder Hoffnungen? Basierend auf den gesammelten Informationen kann über eine Wachs-Aufstellung (Mock-up) beziehungsweise das therapeuti-

sche Set-up das anzustrebende Ziel erarbeitet werden (Abb. 6 bis 9). Sind nach der Einprobe alle Beteiligten zufrieden, werden die Therapiemöglichkeiten erörtert. Spätestens zu diesem Zeitpunkt ist die Kompetenz des Zahntechnikers unverzichtbar. Auf konstruktive Weise setzt er sich mit den Gegebenheiten und den Anforderungen auseinander und gibt konkrete Hinweise zur prothetischen Umsetzbarkeit, Materialwahl, Erweiterbarkeit und technischen Alternativen. Die Wahl der implantatprothetischen Versorgung erfolgt bei uns anhand eines Entscheidungsbaumes (Abb. 10). Basierend auf der Patientensituation werden Vor- und Nachteile abgewogen. Differenzialdiagnostisch erarbeiten wir die optimale Lösung. Von festsitzenden Restauratio-

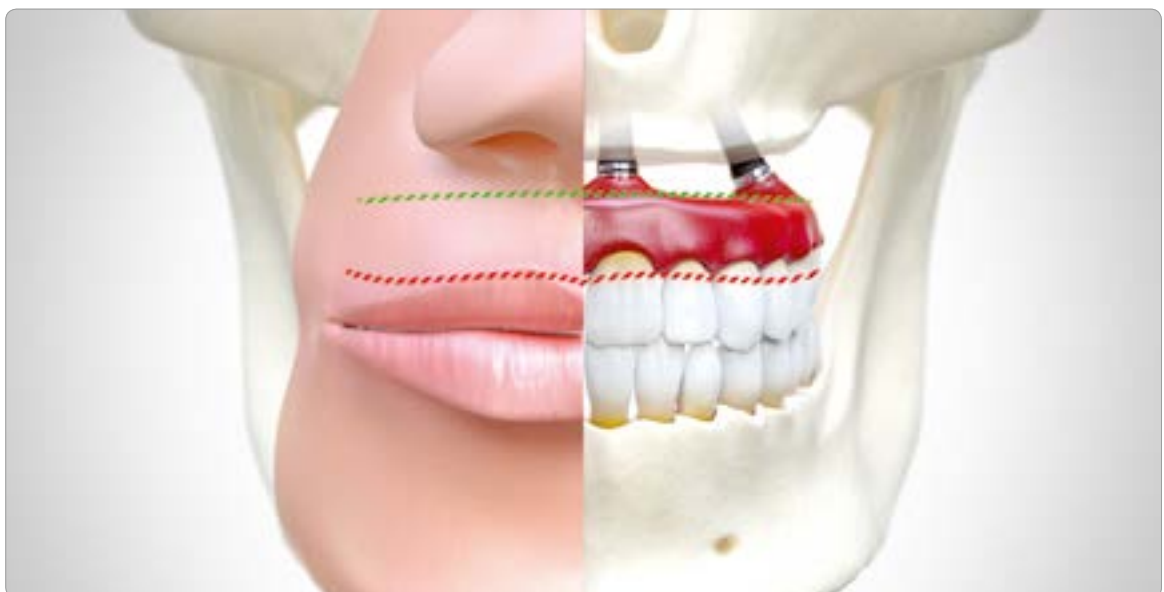Abb. 10 Die Entscheidung für das optimale Behandlungsprotokoll fällt nach der systematischen klinischen Untersuchung und unter Berücksichtigung der individuellen Patientensituation



Tab. 1
Gegenüberstellung von bedingt herausnehmbarem und herausnehmbarem Zahnersatz

Gegenüberstellung der Behandlungsoptionen für zahnlose Kiefer mit mindestens vier (UK-) beziehungsweise sechs (OK-) Implantaten		
Bedingt herausnehmbarer Zahnersatz: Verschraubte Brückenkonstruktion		
	Vorteile	Nachteile
	Hoher Tragekomfort	- Hohe Anforderung an die häusliche Mundhygiene - Zahnersatz kann nur in der Praxis dem Mund entnommen werden
Herausnehmbarer Zahnersatz		
	Vorteile	Nachteile
Locatoren	kostengünstig, Kombination mit konventioneller Totalprothese möglich	Reparatur- und wartungsanfällig, Langzeitprognose des Oberkiefers unklar, Hauptindikation: Gerontologie (Differenz zwischen gewünschter und realistisch zu erwartender Funktionsdauer des ZEs)
Stege	Klinische und wissenschaftliche Langzeitergebnisse zur Funktion liegen vor	Schwierig zu reinigen, Gefahr von Vakaturwucherungen unter dem Steg
Teleskope	Leichte Erweiterung und Umrüstung auch bei Verlust von Implantatpfeilern, Langlebigkeit des ZEs, leicht zu reinigen, klinische und wissenschaftliche Langzeitergebnisse zur Funktion liegen vor	Hoher individueller Arbeitsaufwand im Labor, kostenintensiv

Abb. 11
Bei einem ästhetischen Ergebnis liegt der Übergangsbereich (grün) apikal zur Lachlinie (rot)



nen nehmen wir in der Alterszahnmedizin aus zuvor genannten Gründen immer mehr Abstand. Im unbezahnten Kiefer haben sich bedingt abnehmbare (verschraubt) oder abnehmbare Versorgungen erfolgreich etabliert.

Vollständige Zahnlosigkeit ist das terminale Ergebnis eines Prozesses, bei dem funktionelle, biologische und patientenbezogene Faktoren eine Rolle spielen. Wird eine Implantattherapie als Lösungsangebot innerhalb der betroffenen Patientengruppe in Betracht gezogen, gilt es, die Ausprägung von Knochen- und

Weichgewebsverlust genau zu bestimmen. Quantität und Qualität des vorhandenen Alveolarknochens wirken sich direkt auf das chirurgische Protokoll aus, das wiederum die prothetischen Behandlungsmöglichkeiten definiert. Die Position des implantatprothetischen „Übergangsbereichs“ zwischen Alveolarkamm/Weichgewebe einerseits und zukünftiger prothetischer Restauration andererseits, bestimmt aus parodontalhygienischer und ästhetischer Sicht die zahntechnischen Behandlungsoptionen zwischen bedingt abnehmbarem implantatgetragenen Zahnersatz (verschraubte Rekonstruktionen) oder herausnehmbaren Lösungen

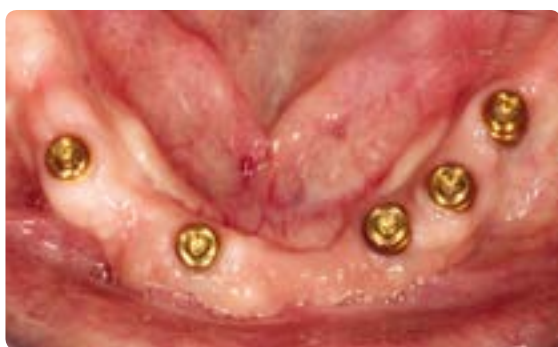

Abb. 12 Therapieoption: Locatoren; die einfachste Verankerungsmöglichkeit für die implantatprothetische Versorgung des zahnlosen Kiefers. Das Locator-Abutment – ein ringförmiger Retentionsanteil und eine transmukosale Manschette – ist aus einer goldfarbenen Titan-Nitrit-Beschichtung

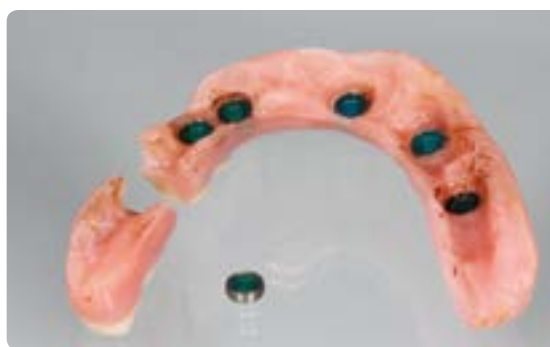

Abb. 13 Als ein Nachteil von locatorverankertem Zahnersatz kann die unter Umständen begrenzte Funktionsfähigkeit erachtet werden. Prothesenbrüche, so wie hier exemplarisch dargestellt, können ebenso auftreten wie der häufige Retentionsverlust. Nachteilig sind die Folgekosten durch Reparaturen, der Austausch der Retentionsteile sowie ein eventuell eingeschränkter Tragekomfort. Wir empfehlen grundsätzlich eine NEM-Struktur einzuarbeiten

auf Implantaten (Locatoren, Stege, Teleskope) (Tab. 1). Lachlinie und Volumen des notwendigen prothetischen Ersatzmaterials (Komposit-Defekt) in vertikaler und horizontaler Dimension sind dabei ultimative Entscheidungskriterien (Abb. 11). Es geht dabei um die Fragen: Wie viel Knochen und Weichgewebe fehlen? Was muss prothetisch ersetzt werden? Handelt es sich um einen reinen Zahnverlust ohne Resorption oder um einen kombinierten Defekt/Komposit-Defekt, also einen Verlust von Hart- und Weichgewebe?

4. Abnehmbarer implantatgetragener Zahnersatz

Neben Alter und Compliance des Patienten, der Hygienefähigkeit sowie den finanziellen Möglichkeiten gibt es fallspezifische Argumente für eine herausnehmbare Versorgung. So können zum Beispiel mit der Prothesenbasis die verloren gegangenen Gewebestrukturen ohne augmentativen Eingriff kompensiert werden. Wir unterscheiden zwischen drei Gruppen des abnehmbaren implantatgetragenen Zahnersatzes:

1. Locatorverankerter Zahnersatz: einfachste Möglichkeit
2. Stegretinierter Zahnersatz: adäquate Lösung für abnehmbaren Zahnersatz zu überschaubaren Kosten
3. Teleskopgetragener Zahnersatz: unser Favorit bei der implantatprothetischen Versorgung zahnloser Patienten

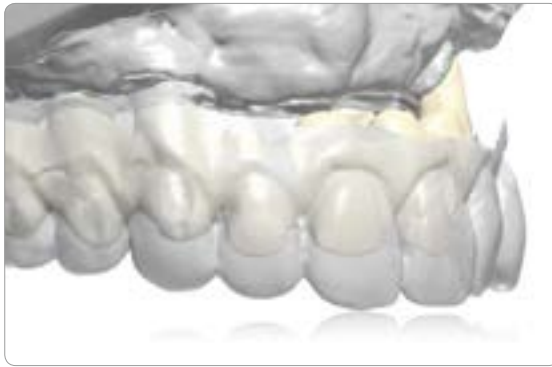Bei der Herstellung der prothetischen Versorgung profitieren wir in der Regel (außer bei locatorverankertem Zahnersatz) von CAD/CAM-Verfahren, die eine hohe Präzision, spannungsfreie Passung und Kosteneffizienz gewähren. Die Materialvielfalt von Zirkonoxid über Titan bis Kobalt-Chrom sorgt für Materialhomogenität. Daraus resultieren die gute Biokompatibilität und Korrosionsresistenz sowie letztlich der Gewebeerhalt.

4.1 Auf Locatoren verankerter Zahnersatz

Ein auf Locatoren verankerter Zahnersatz gilt als eine einfache Möglichkeit der implantatprothetischen Versorgung zahnloser Patienten (Abb. 12). Basierend auf der Funktionsweise der Kugelkopfanke haben sich Locatoren als kostengünstige Verarbeitung in der Alterszahnheilkunde bewährt. Locatoren gehören zur Gruppe der retentiven Halteelemente. Zwei der Nachteile von Kugelkopfanke können mit einem Locator umgangen werden: Limitierung aufgrund des vertikalen Platzangebotes, fehlende Kompatibilität zu verschiedenen Implantatsystemen.

Locator-Komponenten weisen eine Mindesthöhe von 2,9 mm sowie einen Durchmesser von 5,5 mm auf und können somit auch bei eingeschränkten Platzverhältnissen verwendet werden. Zudem sind Locatoren mit fast allen Implantatsystemen kompatibel. Das Locator-Abutment – ein ringförmiger Retentionsanteil und eine transmukosale Manschette – ist aus einer goldfarbenen Titan-Nitrit-Beschichtung. Die Matrize besteht aus einem Stahlgehäuse mit einem austauschbaren Nyloneinsatz. Klassische Indikation für Locatoren ist die Gerostomatologie. Die Vorteile sind, dass der Zahnersatz auf wenigen Implantaten verankert werden kann und eine Umarbeitung der bestehenden Prothese möglich ist. Aus biomechanischer Sicht ist die Verankerung eines Zahnersatzes über Locatoren zu diskutieren. Hohe Abzugskräfte, eventuelle Verkantungen sowie eine starke Belastung bei Kaudruck lassen Fragen offen, die bis heute noch nicht ausreichend geklärt sind (Abb. 13). Es sei darauf hingewiesen, dass es außer klinischen Falldarstellungen keine validierten Langzeitdaten für den zahnlosen Oberkiefer gibt. Die bloße technische Realisierung von locatorretinierten Implantatsuprakonstruktionen im Oberkiefer lässt allerdings keine Rückschlüsse auf ihre Langzeiterfolgsrate zu.

Abb. 14
Digitalisiertes Set-up: Egal welcher Therapieweg gewählt wird, das therapeutische Set-up ist immer die Grundlage. Der digitale Vorwall bildet den „Mantel“ für die Planung der idealen prothetischen Therapieoption



4.2 Stegretinierter implantatgetragener Zahnersatz

Generell basiert bei uns jede Versorgung auf dem therapeutischen Set-up, das den Mantel (das anzustrebende Ziel) vorgibt (Abb. 14). Ob Stegversorgung oder Doppelkronenprothese – die Konstruktionselemente werden exakt unter diesem Mantel platziert. Nachdem wir das Konzept des stegretinierten Zahnersatzes in den vergangenen Jahren häufig angewandt haben, sind wir heute etwas zurückhaltender. Der über einen Steg verankerte Zahnersatz ist Dank der CAD/CAM-Verfahren zu einer bewährten Therapieoption geworden. Als Materialien können Titan oder Nichtedelmetall gewählt werden, wodurch die Herstellungskosten moderat sind. Werden mehr als zwei Implantate

insetiert, werden Steggeschiebe verwendet. Der Halt des individuell gefertigten Steggeschiebes (CAD/CAM) kommt über die parallelwandige Herstellung und eine Matrize (Verbolzung) zustande. Die Versorgung im Unterkiefer erfolgt meistens auf vier und im Oberkiefer auf sechs Implantaten. Im Oberkiefer kann der Steg im anterioren Bereich des Kiefers durchgängig oder im lateralen Bereich in zwei getrennte Segmente erstellt werden. Letztgenannte Möglichkeit hat den Vorzug, dass sich daraus im Frontzahnbereich sehr gute Möglichkeiten für die ästhetische Gestaltung ergeben.

Generell funktioniert die Herstellung eines Steges mittels zentraler Fertigung gut (Abb. 15 bis 17). Auf unkompliziertem Weg kann eine auf dem Modell völlig spannungsfreie und im Mund präzise passende Versorgung gefertigt werden. Nach dem Überprüfen der Abformgenauigkeit respektive der Übertragung der klinischen Situation auf das Modell über den Sheffield-Test werden die osseointegrierten Implantate über Scanbodies erfasst, die auf dem Meistermodell aufgebracht werden. Mit einem Labor-Scan der anzustrebenden Zahnstellung (Mock-up) liegen die notwendigen Daten für die virtuelle Konstruktion vor. Eine Software gibt Gestaltungsvorschläge und materialspezifische Warnhinweise, wobei die Entscheidung sowie Freigabe über das definitive Design dem Behandlungsteam obliegt. Nach dem Fräsen des Steges zeigt sich dieser in der Regel mit hoher Oberflächengüte und bedingt

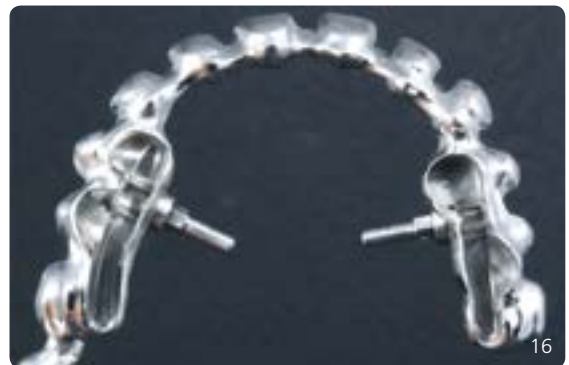
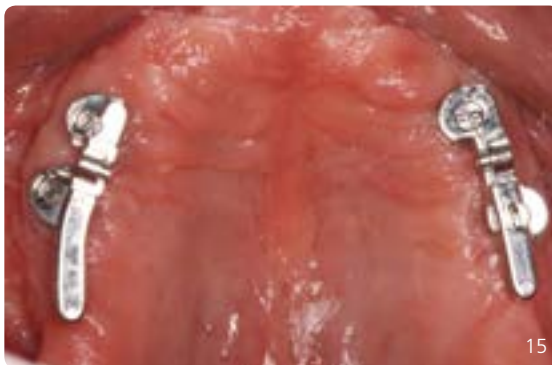
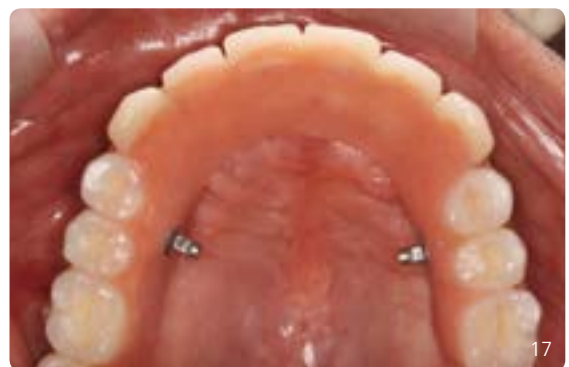Abb. 15 bis 17 Therapieoption: Industriell gefertigter Steg, der oft als 2.0-Steg bezeichnet wird. Bei dieser Two-in-One-Lösung werden Primär- und Sekundärsteg in einem Stück gefertigt. In diesem Fall wurde der Steg im Oberkiefer in zwei laterale Segmente getrennt und bot somit im Frontzahnbereich sehr gute Möglichkeiten für die ästhetische Gestaltung. Der Halt resultiert aus dem parallelwandigen Stegdesign sowie einer Verbolzung (mk1-Geschiebe).



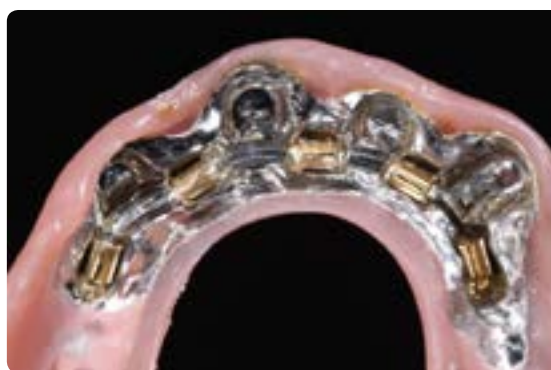
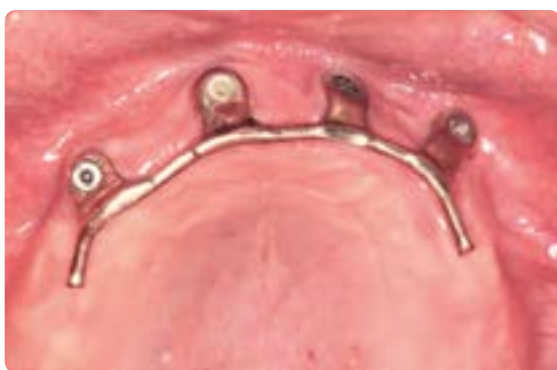
Abb. 18 und 19 Eine derart experimentelle prothetische Verankerung ist unbedingt zu vermeiden. Es ist nicht im Sinne des Patienten und bei den heutigen Möglichkeiten der CAD/CAM-gestützten Fertigung ganz und gar unnötig. Nicht nur die unphysiologische Belastung auf den Implantaten widerspricht jedweder Lehrmeinung, auch die Hygienefähigkeit ist damit nicht gegeben

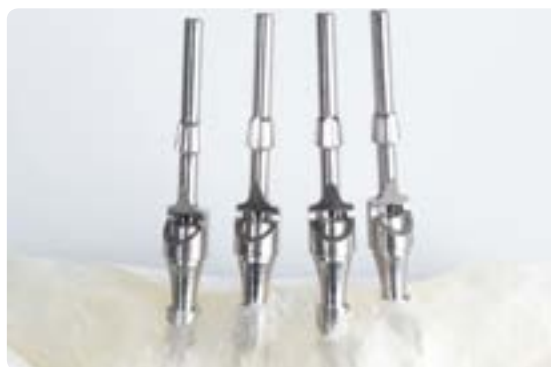

Abb. 20 und 21 Therapieoption: Als günstige teleskopgetragene Lösung kann die Verankerung der Prothese über präfabrizierte Konuskronen (zum Beispiel SynCone-System, Dentsply Implants) erachtet werden. Die präfabrizierten Sekundärteile werden auf die Implantataufbauten aufgesetzt, die Prothese über den Implantaten platziert und die Sekundärteile mit einem Autopolymerisat in der Prothesenbasis verankert

kaum Nacharbeit. Allerdings scheint die Stegherstellung kompromissbehafteter, als noch vor Kurzem angenommen. In einigen Fällen sind Probleme aufgetreten, die uns nachdenklich stimmen. Hierzu gehören zum Beispiel ein kaltverschweißender Effekt von Steg und Reiter, das Auflösen der Riegel, das Auftreten von Bewegungen oder der Verlust von Haltekraft. Das sind zwar Ausnahmesituationen, die jedoch nicht ignoriert werden können. Ein weiterer Nachteil stegretinierter Implantatversorgungen ist zudem die erschwerte Reinigungsfähigkeit. Der Patient muss den Ehrgeiz sowie das notwendige Geschick aufbringen, die Prothese sowie insbesondere den basalen Bereich des Steges tagtäglich zu reinigen. Aus perio-prothetischer Sicht stellen teleskopgetragene Implantatversorgungen eine valide Therapiealternative dar (Abb. 18 und 19).

4.3 Die teleskopgetragene Implantatversorgung

Diese Versorgungsvariante ist unser Favorit bei der implantatprothetischen Therapie geringbezahnter oder zahnloser Patienten, da sie viele Vorteile bietet. Teleskopgetragene Implantatversorgungen sorgen für

einen festen Halt des Zahnersatzes, sind einfach umrüstbar, erweiterbar, reparabel und können im Idealfall sehr lange getragen werden. Anzustreben ist eine quadranguläre Abstützung mit möglichst großem Unterstützungspolygon und einer Mindestpfeilerzahl von vier Implantaten. Als eine günstige Variante der Doppelkrone können konische Direktaufbauten (Katalog-Teleskope) verwendet werden (Abb. 20 und 21). Für ein absolut kompromissfreies Arbeiten erachten wir die implantatgetragene individuelle Doppelkronen-Versorgung als ideal.

Wir arbeiten ausschließlich mit Zirkonoxid-Primärteilen, die über Galvanokappen mit der Tertiärstruktur verbunden werden. Das ist unserer Ansicht nach aus werkstoffkundlicher Sicht sowie dem tribologischen Verhalten als Standard anzusehen. Es wird immer wieder diskutiert, ob andere Materialvarianten wie EMF (edelmetallfrei) vertretbar sind. Wir fragen: Welche Vor- und Nachteile ergeben sich daraus? Ein Vorteil sind eventuell die niedrigeren Kosten, doch hier sprechen wir über Differenzbeträge, die bei der Gesamt-

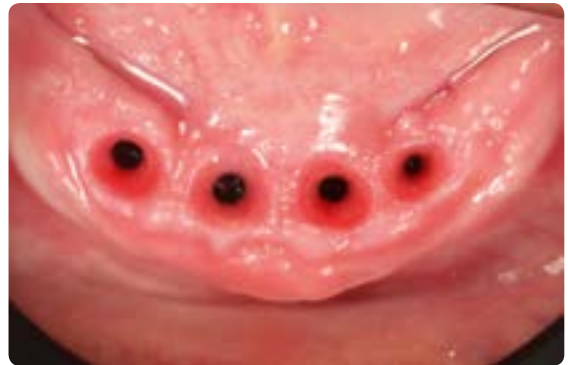

Abb. 22 und 23 Bei dieser Patientin fiel die Entscheidung auf eine implantatgetragene Versorgung. Basierend auf dem Set-up wurden mit einer stereolithografisch gefertigten Bohrschablone vier Implantate im Unterkiefer und sechs Implantate im Oberkiefer inseriert

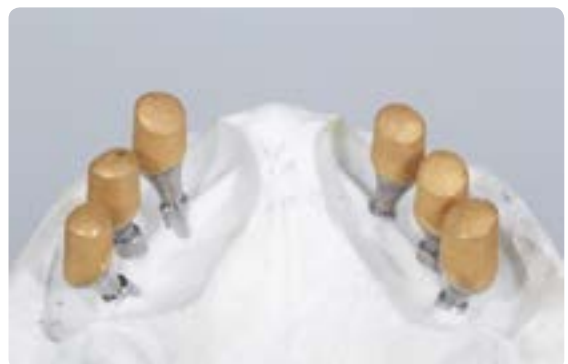
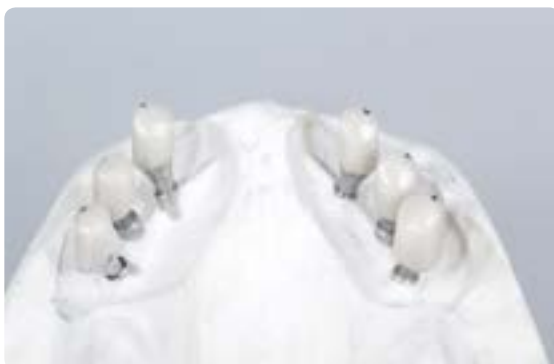
Abb. 24 Die Doppelkronen-Technik auf Zirkonoxid-Primärteilen. Die Oberflächen der 2°-gefrästen Primärteile sind eine wesentliche Voraussetzung für die Funktionsfähigkeit der Doppelkronen

Abb. 25 Die konischen Primärteile wurden mit Galvano-sekundärteilen ummantelt. Zirkonoxid-Primärkronen haben eine geringe Plaqueanlagerung und weisen zusammen mit den Galvano-Sekundärkronen sehr gute Retentionswerte auf. Die Haftung zwischen Innen- und Außenkrone erfolgt nicht über Friktion, sondern über Adhäsionskräfte

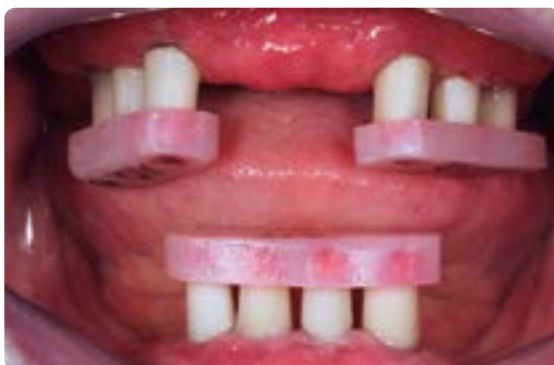

Abb. 26 Eingliederung der Primärteile mit einem im Labor vorgefertigten Übertragungsschlüssel

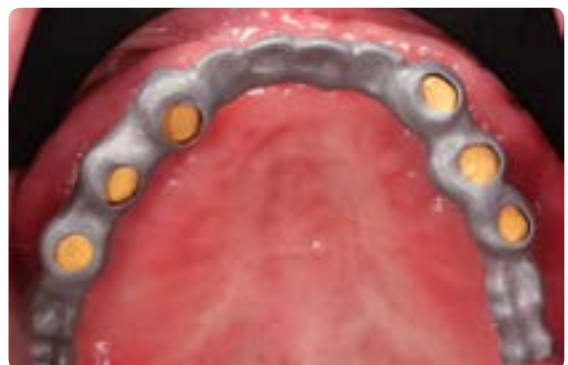

Abb. 27 Intraorale Verklebung der Sekundärkronen mit dem Tertiärgerüst nach dem klassischen Weigl-Protokoll (spannungsfreie Passung)

summe für einen teleskopierenden Zahnersatz nicht signifikant ins Gewicht fallen. Der große Nachteil ist, dass die Vorteile der Doppelkronen-Technik mit anderen Materialien abgeschwächt werden. Die vollkeramischen Primärteile werden mit einer Konizität von zwei Grad erarbeitet und darauf die Sekundärteile aus Feingold galvanisiert. Die Kronen werden über eine edelmetallfreie Tertiärstruktur gefasst. Insbesondere das sanfte

Gleiten, das einfache Entnehmen und die konstante Adhäsion erachten wir als vorteilhaft. Für die Verwendung von Primärkronen aus Zirkonoxid spricht neben dem verschleißarmen Gleiten die zahnähnliche Farbe, die eine Demaskierung beim Herausnehmen reduziert. Ein weiteres Argument für Zirkonoxid-Primärkronen ist die geringe Plaqueanlagerung. Die Sekundärkronen aus Galvanogold weisen sehr gute Retentionswerte auf. Die

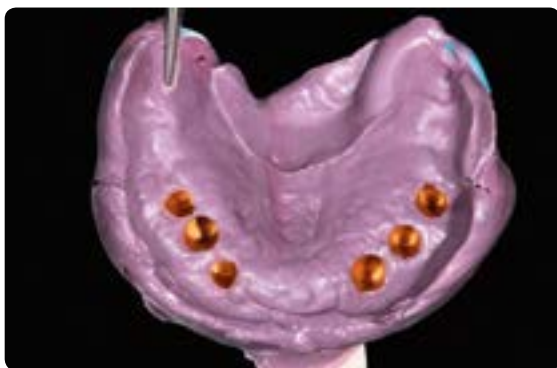

Abb. 28 Überabformung mit verklebtem Gerüst für die Herstellung des Meistermodells

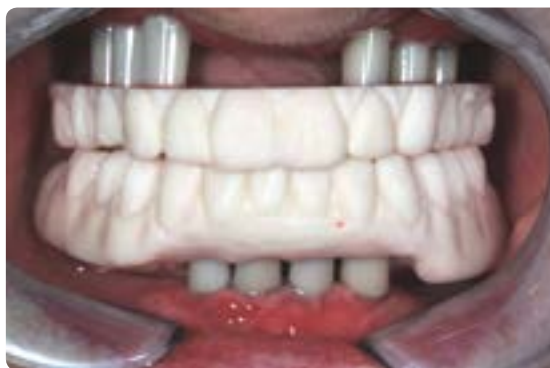

Abb. 29 Finale Bissregistrierung auf den definitiv eingesetzten Primärteilen mit einem Duplikat des Set-ups aus selbsthärtendem Löffelmaterial

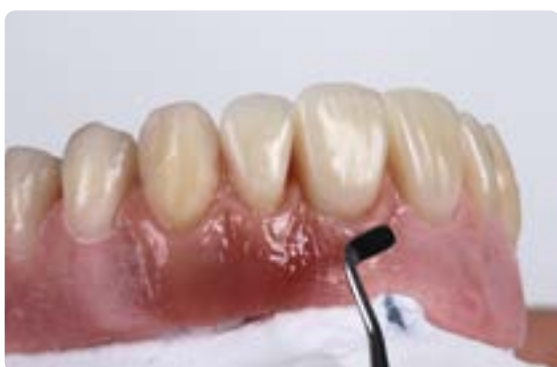

Abb. 30 Für die Fertigstellung wurden Materialien gewählt, die einer dauerhaften Belastung ebenso gerecht werden wie der natürlichen Ästhetik. Das prothetische Weichgewebe wurde individuell mit einem lichthärtenden Laborkomposit verblendet

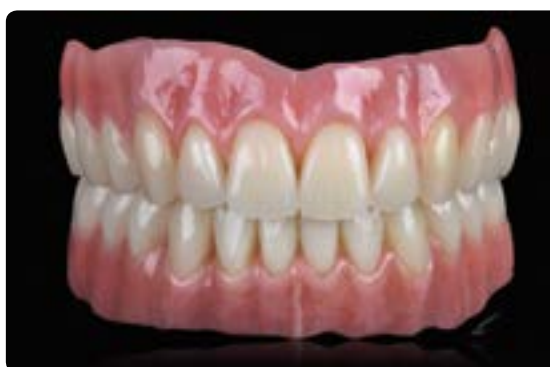

Abb. 31 Die „prothetische Gingiva“ kommt dem gesunden Weichgewebe nahe. Feinheiten in der Textur, wie eine zarte Stippelung, leichte Alveolenhügel oder der Gingivasaum wirken sehr natürlich. Es wurden Konfektionszähne aus einem Nano-Hybrid-Komposit gewählt, die speziell für die hohen Kaukräfte einer implantatprothetischen Versorgung ausgelegt sind

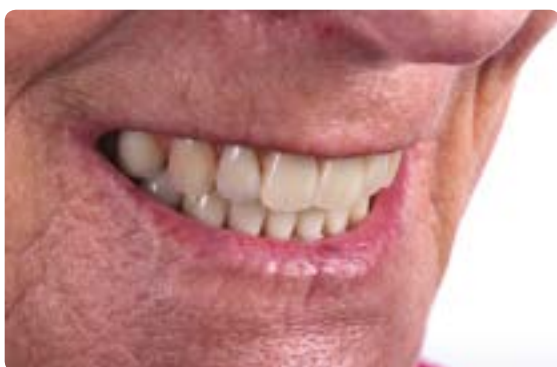

Abb. 32 und 33 Mit diesem Zahnersatz konnte der Patientin Lebensqualität zurückgegeben werden. Vergleicht man das Bild mit der Ausgangssituation, wird deutlich, welche Wirkung ein funktionsgerecht gestalteter Zahnersatz haben kann. Die Patientin fühlt sich sichtlich wohl. Die Doppelkronen gewähren einen festen Halt. Die Prothese ist bei Bedarf einfach umrüstbar, erweiterbar, reparabel und kann lange getragen werden

Haftung zwischen Innen- und Außenkrone bei Galvano-Keramik-Doppelkronen entsteht nicht über die Friktion, sondern über Adhäsionskräfte. Als ein Nachteil von Zirkonoxid-Primärkronen mit Galvano-Sekundärkronen ist eine unter Umständen eingeschränkte Ästhetik zu nennen. Die Sekundärkronen müssen mit einer Tertiärstruktur gefasst sein, um ein Aufbiegen der weichen Goldränder zu vermeiden.

Dadurch wird die Konstruktion zervikal deutlich dicker. Allerdings kann dieses eventuelle Manko bei implantatgetragenen Versorgungen mit einer entsprechenden Gestaltung der individuellen Abutments auf einfachem Weg umgangen werden. Mit einer exakten Planung des Zahnersatzes in enger Interaktion zwischen Zahnarzt und Zahntechniker werden Kompromisslösungen ausgeschlossen (Abb. 22 bis 33).

5. Fazit

Nachdem wir viele Jahre dem Aspekt, dass der Patient mit seinem Implantat-Zahnersatz altert, nur wenig Beachtung geschenkt haben, muss dies heute bei der Wahl der prothetischen Versorgung im Fokus stehen. Folgende grundlegende Aspekte sind zu beachten:

1. Implantat-Versorgungen sollten anpassungsfähig sein: Patienten altern nach einer Implantattherapie weiter!
2. Implantat-Versorgungen sollten einfach zu handhaben sein – unter Umständen auch vom Pflegepersonal. Mit dem Alter schwinden Seh- und Tastvermögen; die Mundhygiene erschwert sich (Gefahr von Periimplantitis).
3. Implantat-Versorgungen sollten umrüstbar beziehungsweise reversibel sein.

Als wesentliche Voraussetzung für den dauerhaften prothetischen Behandlungserfolg ist neben der parodontalhygienischen Gestaltung demzufolge die Mög-

lichkeit einer Umrüstung des bestehenden Zahnersatzes zu nennen. Denn auch ein „Best Ager“ wird älter und kann seine Mobilität verlieren, gegebenenfalls möchte oder kann er sich dann nicht mehr an einen neuen Zahnersatz gewöhnen. Gerade bei älteren, unbezahn-ten Patienten sollte vor der Auswahl eines implantprothetischen Behandlungskonzepts eine systematische klinische Analyse unter Berücksichtigung individueller Patientenfaktoren erfolgen (siehe Entscheidungsleitfa- den). Es gilt dabei die Ausprägung von Knochen- und Weichgewebsverlust genau zu bestimmen. Quanti- tät und Qualität des vorhandenen Alveolarknochens wirken sich direkt auf das chirurgische Protokoll aus, welches wiederum die prothetischen Behandlungs- möglichkeiten definiert. ■

Produktliste

Frässystem	VHF CAM 5 S2	Henry Schein
Galvanogerät	Gammat Optima 2	Gramm Technik
Elektrolyt	Ecolyt SG 200	Gramm Technik
Konfektionszähne	Phonares II	Ivoclar Vivadent
Tertiärstruktur SLM	Compartis	Dentsply DeguDent
Verblendkomposit	Nexco SR	Ivoclar Vivadent
Verbolzung	mk1-Geschiebe	m&k dental
Zirkonoxid	Zirlux FC2	Henry Schein

Korrespondenzadressen

Dr. Peter Gehrke
Praxis Prof. Dr. Dhom & Partner
Bismarckstr. 27 u. Berliner Platz 1 · 67059 Ludwigshafen
dr-gehrke@prof-dhom.de

sirius ceramics
Carsten Fischer
Lyoner Straße 44-48 · 60528 Frankfurt
fischer@sirius-ceramics.com · www.sirius-ceramics.com

Über die Autoren

Dr. Peter Gehrke absolvierte das Studium der Zahnmedizin (1986 bis 1991) an der Freien Universität Berlin. Nach einem Promotionsstipendium der Schering AG, Berlin, ließ er sich zunächst als Zahnarzt in privater Praxis in Hamburg nieder. Er ging im Jahre 1994 in die USA und post-graduierte an der New York University College of Dentistry in zahnärztlicher Prothetik und Implantologie. 1996 kam Dr. Gehrke nach Mannheim und arbeitete für ein Implantatunternehmen in Fortbildung und Forschung. Seit dem Jahr 2005 ist Peter Gehrke in der Praxis Prof. Dohm & Partner in Ludwigshafen tätig. Dr. Gehrke hat den Tätigkeitsschwerpunkt Implantologie erworben und arbeitet nebenberuflich als Lehrkraft an der Steinbeis-Hochschule Berlin, im Studiengang Master of Science in Oral Implantology. Er ist Co-Schriftleiter der Zeitschrift für Zahnärztliche Implantologie (ZZI).



Carsten Fischer ist seit 1996 selbstständiger Zahntechniker mit seinem Betrieb in Frankfurt am Main. Seinen Abschluss zum Zahntechniker machte er 1992 im väterlichen Betrieb. Er ist in und mit seinem Beruf gewachsen – seit 1994 ist Carsten Fischer als nationaler und internationaler Referent tätig und unterstreicht diese Tätigkeit durch viele Publikationen. Carsten Fischer ist Mitglied in verschiedenen Fachbeiräten und langjähriger Berater der Dentalindustrie. Unter anderem war er maßgeblich an Produktentwicklungen von vollkeramischen Doppelkronen sowie Presskeramiken beteiligt. 2007 wechselte er von Hamburg nach Frankfurt am Main, wo er ein Fachlabor für vollkeramische Restaurationen und Implantologie (sirius ceramics) führt. Seit 2012 ist Carsten Fischer Mitarbeiter in der Abteilung für postgraduelle Ausbildung der Universität Frankfurt am Main (Leitung: Dr. Paul Weigl).



Tobias Locher erhielt im Jahr 2004 seine Approbation als Zahnarzt. Danach war er als wissenschaftlicher Mitarbeiter des zahnärztlichen Universitäts-Instituts der Stiftung Carolinum, Poliklinik für Zahnärztliche Prothetik beschäftigt und ab 2009 im selben Haus als wissenschaftlicher Mitarbeiter für Zahnärztliche Chirurgie und Implantologie. Im Jahr 2011 folgte die Promotion. Im Jahr 2012 wurde er zum Oberarzt ernannt. In diesem Jahr erhielt er auch den Titel Facharzt für Oralchirurgie. Seit 2013 hat er den Tätigkeitsschwerpunkt Implantologie (LZK Hessen) inne. Sein Hauptaugenmerk gilt implantologischen Versorgungen unter prothetischen Gesichtspunkten, ästhetische Front- und Seitenzahnversorgungen aus Vollkeramik, Piezo-Chirurgie in der Implantologie und der Periimplantitis-Therapie.

