

Ästhetische Implantatprothetik: Technik und Technologie jenseits der Osseointegration

Autoren_Dr. Peter Gehrke, Dr. Günter Dhom, ZTM Oliver Fackler, ZTM Helmut Storck

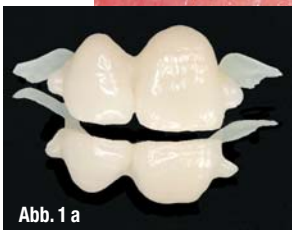
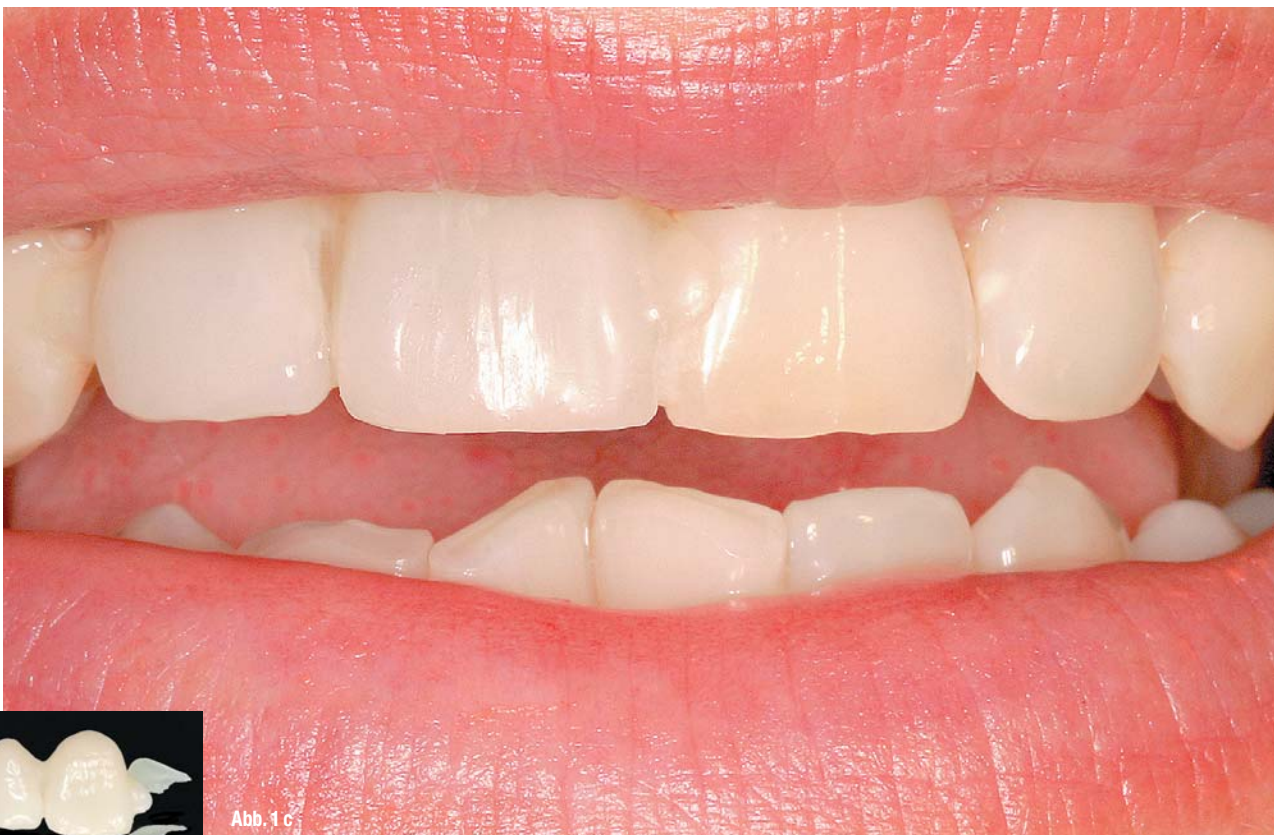
Abb. 1 a

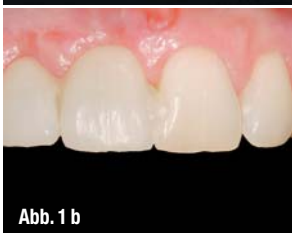

Abb. 1 b

Abb 1 a-c_ CAD/CAM-gefräste, adhäsiv befestigte Klebrücke als Langzeitprovisorium aus glasfaser-verstärktem Polymer Kunststoff (C-Temp, KaVo Everest®).

Abb. 1 c

_Einleitung

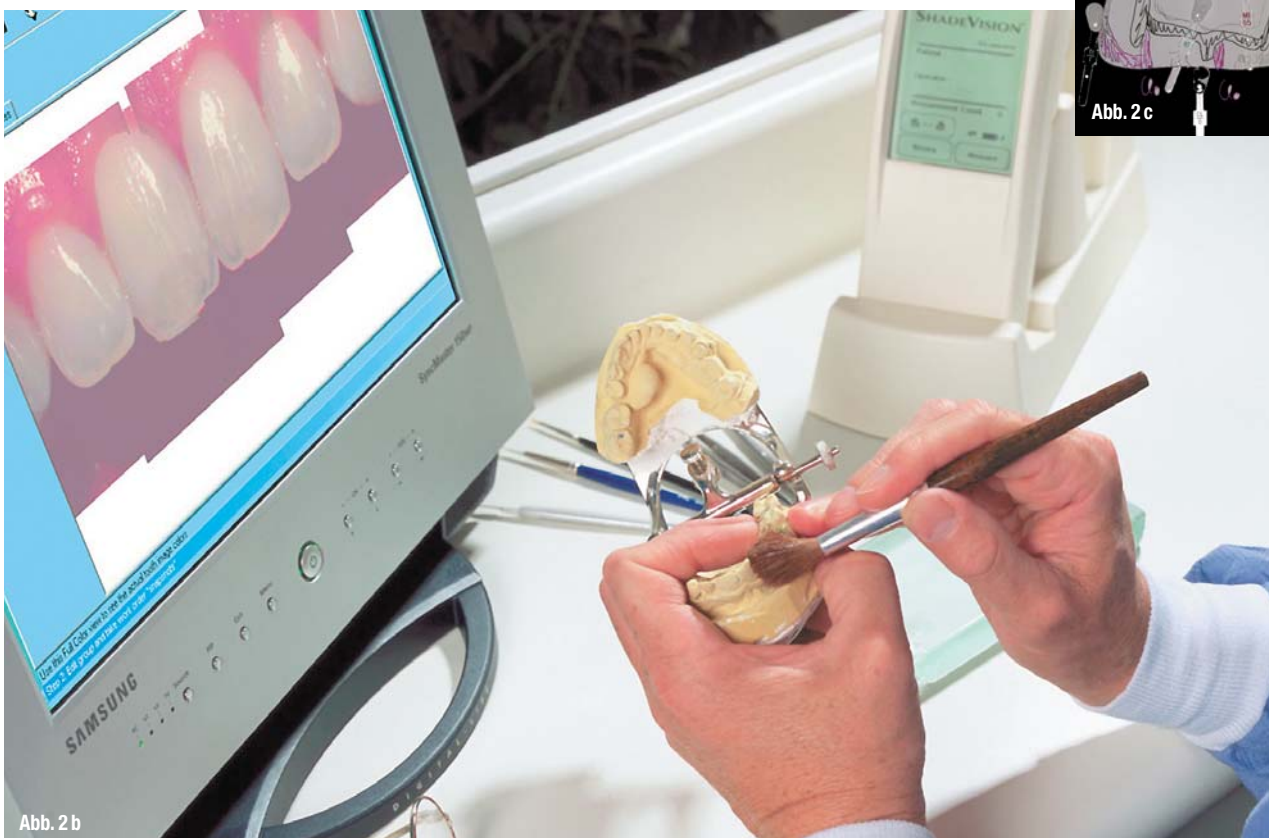
Die Vorhersagbarkeit der knöchernen Einheilung in der dentalen Implantologie, mit dokumentierten Langzeitergebnissen von über 95%, hat die rein funktionelle Wiederherstellung zahnloser Patienten längst um die ästhetische Therapie mit implantatgetragenen Einzelzahnimplantaten im Frontzahnbereich erweitert.^{1, 2} Während heute standardmäßig von der periimplantären Integration der Hartgewebe ausgegangen werden kann, stellt die ästhetische Integration des implantatgestützten Zahnersatzes sowie der umgebenden Weichgewebe häufig eine Herausforderung dar.

Noch vor einigen Jahren innerhalb der Disziplin der Implantologie vernachlässigt, stehen heute messbare Ästhetik-Parameter zur Verfügung, die zur Beurteilung des objektiven Behandlungserfolgs herangezogen werden können.^{3, 4} Bisher wurde angenommen, dass sich Schönheitsideale von Epoche zu Epoche und von Kultur zu Kultur verändern. Doch neuere Forschungsarbeiten beweisen, dass Menschen überall auf der Welt – ungeachtet der ethnischen Herkunft, ihrer gesellschaftlichen Zugehörigkeit und ihres Alters – eine ähnliche Vorstellung von Attraktivität haben.⁵ Obwohl noch nicht genau geklärt ist, wie unser Gehirn den Anblick eines Gesichts oder Lächelns in ein Hochge-

fühl verwandeln, deuten diese Untersuchungen darauf hin, dass wir uns gegenseitig nach Regeln beurteilen, denen wir uns überhaupt nicht bewusst sind. In den letzten Jahren etablierten einige grundlegende wissenschaftliche Studien solide Prinzipien in der ästhetischen Implantatprothetik, die routinemäßig in der modernen Praxis angewendet werden.⁶⁻¹⁰ Eine fortlaufende Analyse dieser Kriterien ist notwendig, um eine wissenschaftliche und praktische Grundlage zu schaffen, obsolet gewordene Prinzipien infrage stellen zu können. Die stetige Entwicklung neuer Materialien und Techniken innerhalb der Zahnmedizin fordert vom aufgeschlossenen Anwender die kontinuier-

liche Reflektierung und gegebenenfalls die Adaptation seiner Behandlungsmethoden.

pie eine besondere Rolle zu. Dieses gilt für den Zeitraum vor, während und nach der knöchernen Implantateinheilung. Neue glasfaserverstärkte Polymerkunststoffe können heute z.B. auf der Basis von CAD/CAM-Technologien zur Herstellung von festsitzenden, adhäsiv befestigten Klebebrücken verwendet werden (Abb. 1a-c). Dadurch kann dem Wunsch des Patienten nach festsitzendem Zahnersatz entsprochen und eine vorzeitige Implantatbelastung sowie das Tragen herausnehmbarer Interimsprothesen sicher vermieden werden. Nach erfolgreicher Osseointegration können anatomische, präfabrizierte Gingiviformer oder provisorische Implantataufbauten,



liche Reflektierung und gegebenenfalls die Adaptation seiner Behandlungsmethoden.

Die provisorische Implantatversorgung als „Trigger“ für den definitiven Langzeiterfolg

Die alltägliche Herausforderung des konservativ und prothetisch arbeitenden Zahnarztes ist die Manipulation der dentalen Illusion von Licht, Form, Struktur und Farbe zur (Wieder-)Herstellung eines ästhetischen Lächelns und der Integration umgebender Gewebe. Dabei kommt der provisorischen Versorgung des Patienten im ästhetisch sichtbaren Bereich innerhalb der Implantatthera-

mit der Möglichkeit der individuellen Bearbeitung, zur biologischen und ästhetischen Ausformung des periimplantären Weichgewebes eingesetzt werden.

Die ideale Synergie von mechanischen, funktionellen, biologischen und ästhetischen Eigenschaften trägt maßgeblich zum kosmetischen Gesamtergebnis einer Implantatversorgung bei. Für die definitive Versorgung erwarten Patienten heute Restaurationen, die ästhetisch und darüber hinaus biologisch verträglich sind. Inzwischen stellen keramische Implantataufbauten aus Zirkoniumdioxid eine ästhetische Alternative zu Standardaufbauten aus Titan dar. Zirkonkeramik besitzt eine Biegefestigkeit und Bruchzähigkeit, die bisher

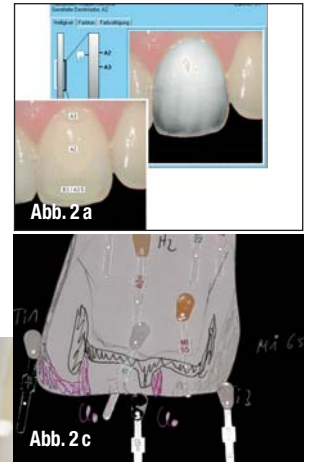


Abb. 2 a Digitale Farbanalyse durch Kolorimeter mit Farbangabe im zervikalen-, mittleren- und inzisalen Zahnbereich (Shade Vision®, Amann Girrbach, Pforzheim).

Abb. 2 b Verbesserung der Kommunikation durch Übermittlung der digitalen Analysebilder zum Zahnlabor via E-Mail.

Abb. 2 c Herkömmliche Aufzeichnungen nach visueller Farbbestimmung zur Kommunikation mit dem Zahntechniker.

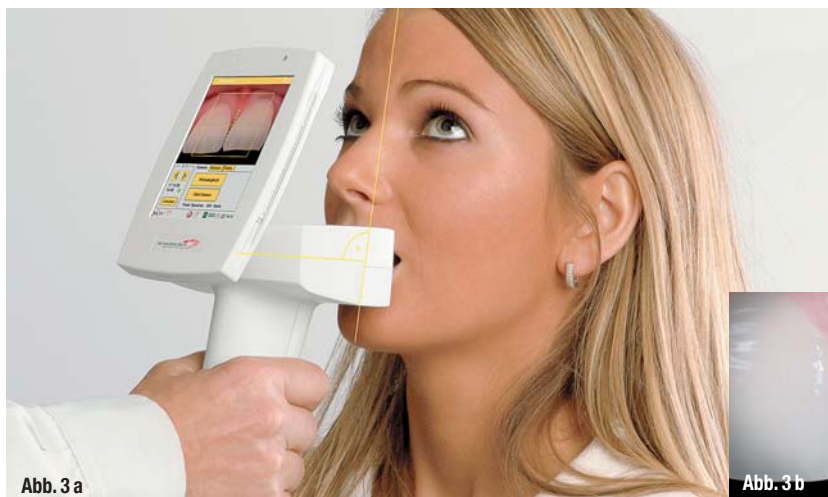

Abb. 3 a

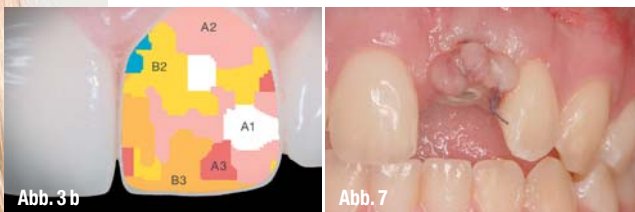


Abb. 3 b

Abb. 7

Abb. 3 a Digitale Farbnahme mit Spektrofotometer am Patienten (Shade Pilot®, DeguDent, Hanau)

Abb. 3 b Digitale Farbkarte im Vitapan Classic System.

Abb. 4 Periimplantäre Weichgewebssituation in Regio 21 acht Monate nach Implantatinserterion, Augmentation und Membranfixierung: Narbengewebe und Durchscheinen der Membrannägel.

Abb. 5 Okklusale Ansicht der Implantatregio linker, mittlerer Schneidezahn.

Abb. 6 Labiale Ansicht der Implantatregio linker, mittlerer Schneidezahn.

Abb. 7 Labiale Ansicht nach periimplantärem Weichgewebsmanagement mit Verschiebelappen.

Abb. 8 Okklusale Ansicht der Verschiebelappenplastik um anatomisch konturierten Kunststoff-Gingiviformer (FRIADENT EsthetiCap®).

Abb. 9 Klinische Situation zehn Tage nach Implantatfreilegung und chirurgischem Weichgewebsingriff.

Abb. 10 Vorzeitige Abformung der Implantatposition (FRIADENT Übertragungsaufbau mit TransferCap®) zur Herstellung eines Langzeitprovisors zur Stabilisierung und Ausformung des periimplantären Weichgewebes.

Metallen vorbehalten war und zeichnet sich durch eine ausgezeichnete Biokompatibilität und geringer Plaqueadhäsion aus.^{11, 12} Ihre Farbviitalität und lichtdynamischen Eigenschaften sind besonders im ästhetisch relevanten Frontzahnbereich wichtig.

Die digitale Farbnahme in der ästhetischen Implantatprothetik

Neben der Formgebung der provisorischen und definitiven Implantatversorgung hat die Farbcharakterisierung der Restauration einen entscheidenden Einfluss auf den Gesamterfolg. Sich mit Farbe zu befassen ist integraler Bestandteil der ästhetischen Zahnmedizin und entscheidet über Erfolg oder Misserfolg des Zahnersatzes. Kleinste Farbabweichungen stimulieren Auge und Gehirn und können das Ergebnis unserer Behandlung beeinflussen. Die Tageszeit, Praxisbeleuchtung, optische Täuschungen, Farbsehschwächen und Ermüdungsfaktoren sind auf dem Weg zu einer erfolgreichen Farbbestimmung ständige He-

erausforderungen für jeden Behandler. Seit vielen Jahren verlassen sich Zahnärzte bei einer „präzisen“ Farbbestimmung auf die subjektive Auswahl anhand von Musterzähnen und Farbringen. Dennoch führt diese herkömmliche Farbbestimmung häufig zu Farbabweichungen des fertig gestellten Zahnersatzes, da ein an sich komplexer Vorgang extrem vereinfacht wird. Die Notwendigkeit, die

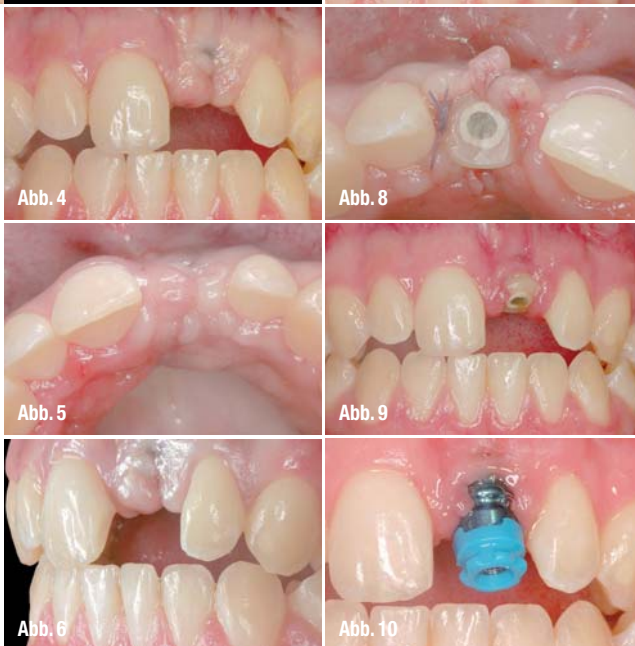


Abb. 4

Abb. 8

Abb. 5

Abb. 9

Abb. 6

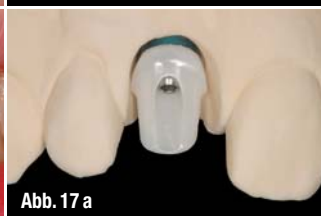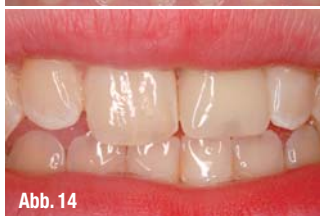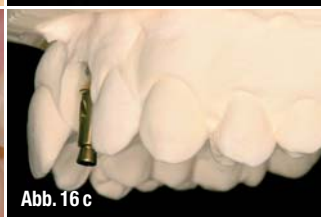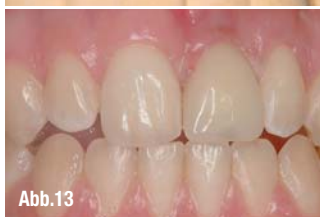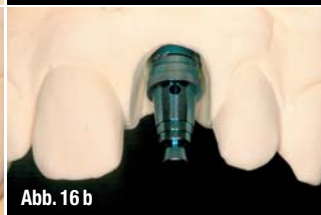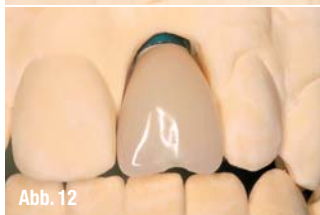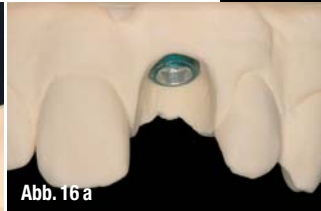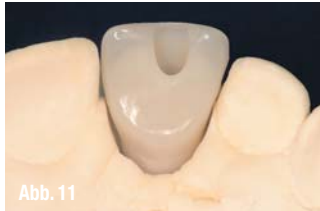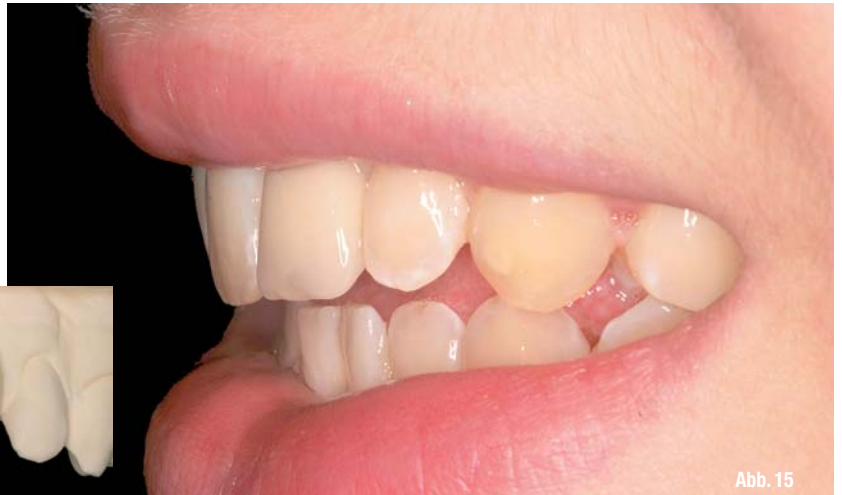Abb. 10

Genauigkeit der Farbauswahl zu verbessern, unterstützen Studien, in denen bis zu 80 % der befragten Patienten einen Farbunterschied zwischen ihren natürlichen und künstlichen Zähnen feststellen konnten.¹³ Technische Fortschritte erlauben heute eine standardisierte und reproduzierbare Farbnahme mittels speziell entwickelter Computer- und Kommunikationssysteme (Tab.1).

Tabelle 1 Technische Daten aktueller Systeme zur digitalen Farbbestimmung.

Produkt/ Hersteller	Spektrofotometer (SF) Kolorimeter (RGB)	Beleuchtung45°/Messung 0°	Polarisationsfilter	Complet-Tooth-Measurement (CTM) Spot-Measurement (SM)
ShadeScan®, Cynovad	RGB	Ja	Nein	CTM
ShadeEye®-NCC, Shofu	RGB	Nein	Nein	SM
EasyShade®, VITA	SF	Nein	Nein	SM
IKM®, DCM	RGB	Nein	Ja	CTM
ShadeVision®, Amann Girrbach/D X-Rite/USA	RGB	Nein	Nein	CTM
ShadePilot®, Degudent	SF	Ja	Ja	CTM

Wurden zunächst digitale Analysegeräte entwickelt, die eine sehr kleine Fläche auf der Zahnoberfläche messen konnten (Spot Measurement ca. 3 mm²), stehen heute Geräte zur Verfügung, die die Farbe über die gesamte Zahnoberfläche registrieren (Complete-Tooth Measurement). Obwohl Punktmessgeräte durch mehrere Referenzmessungen über den gesamten Zahn zur Darstellung



stellung der Beleuchtung von 45° und Beobachtung aus 0°. Durch die erleichterte Kommunikation zum zahntechnischen Labor via elektronischer Datenübermittlung oder Farbausdruck können objektive Daten für die Anfertigung des Zahnersatzes zum Zahntechniker übermittelt werden. Eine virtuelle Einprobe des fertig gestellten Zahnersatzes erlaubt die Überprüfung der Zahnfarbe, noch bevor der Patient zur Eingliederung in die Praxis einbestellt wird.

Obwohl abzusehen ist, dass die Einsatzmöglichkeiten der digitalen Farbanalyse in Zukunft weiter zunehmen, werden opto-elektronische Computersysteme die menschliche Interpretationsfähigkeit nie voll-

Abb. 11_ Inzisal verschraubte provisorische Kunststoffkrone auf der Basis eines PEEK-Acryl Implantataufbaus (FRIADENT, ProTect®).

Abb. 12_ Labiale Ansicht der provisorischen Krone auf dem Meistermodell.

Abb. 13_ Intraorale Ansicht des verschraubten Provisoriums in Regio 21 nach Schließen des inzisalen Schraubenkanals mit Kunststoff.

Abb. 14_ „Lippen-Linie“ mit provisorischer Implantatversorgung in situ.

Abb. 15_ Laterale Ansicht des Provisoriums als maßgebende Vorgabe für die endgültige Krone.

Abb. 16 a–c_ Auswahl der Gingivahöhe und Angulation des Implantataufbaus auf dem Meister-Modell (FRIADENT Select® Aufbauten).

Abb. 17 a_ Individualisierter Zirkoniumaufbau (FRIADENT Cercon®).

von Farbtrends geeignet sind, erweisen sich die ermittelten Daten nicht immer als präzise, da der menschliche Zahn keine homogene Farbstruktur aufweist.¹⁴ Flächenmessgeräte, die die gesamte Zahnoberfläche vermessen und topografische Karten zum Farbton (Hue), zur Farbsättigung (Chroma) und zur relativen Helligkeit (Value) erstellen, gehören heute zum goldenen Standard in der digitalen bzw. opto-elektronischen Farbbestimmung.¹⁵ Bei den digitalen Flächenmessgeräten unterscheidet man RGB-Geräte (Kolorimeter) (Abb. 2 a–c), die die roten, grünen und blauen Bildinformationen aufnehmen und zu einem Farbbild zusammensetzen, von Spektrofotometern (Abb. 3a). Spektrofotometer messen die Menge des sichtbaren Lichts, die von einem Körper reflektiert oder weitergeleitet wird und zeichnen die Frequenzen nach Helligkeit, Sättigung und Farbton über das gesamte sichtbare Spektrum auf. Für den klinischen Einsatz in der Praxis eignen sich Reflexionsspektrometer mit einer optischen Ein-

ständig ersetzen können. Nur der versierte Zahnarzt kann sich im klinischen Kontext und Dialog mit dem Patienten ein umfassendes Bild von den Wünschen des Patienten machen.¹⁶ Die digitale Farbanalyse kann dabei den Kommunikationsprozess mit dem Zahntechniker verbessern und das ästhetische Gesamtergebnis optimieren.

_ Fallbericht

Eine 18-jährige Patientin, die als Kind den linken mittleren Schneidezahn im Oberkiefer nach einem Unfall verloren hatte, interessierte sich für eine festsitzende implantatgetragene Einzelzahnrestauration. Die röntgenologische und klinische Untersuchung ergab eine Atrophie sowie den partiellen Verlust der labialen Knochenlamelle in Regio 21. Nach Implantatinserktion (XiVE® DENTSPLY Friadent, Mannheim) und Maßnahmen zur gesteuerten Geweberegeneration (Bio Oss® Geistlich Pharma, Wolhusen, Schweiz) in der ersten chirurg-

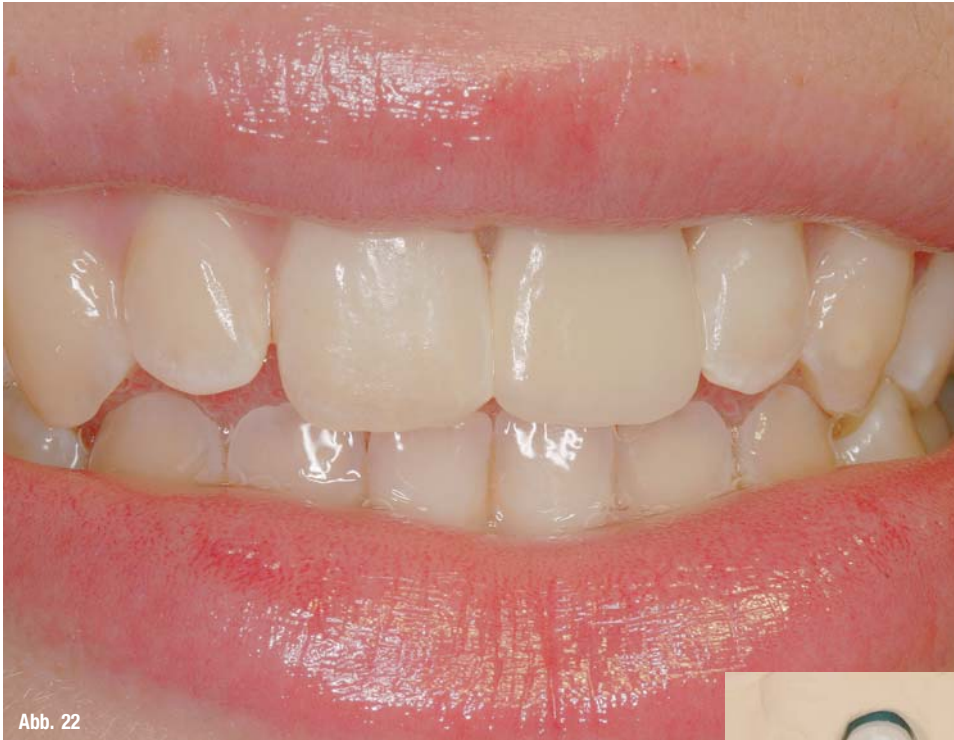

Abb. 22

Abb. 17 b, c_ CAD/CAM-hergestellte Zirkonium-Kappen (Etkon®) in zwei verschiedenen Zahnfarben.

Abb. 18_ Entfernen des verschraubten Kunststoffprovisoriums.

Abb. 19 a, b_ Periimplantäre Weichgewebssituation und Emergence Profile drei Monate nach Implantatfreilegung.

Abb. 20 a, b_ Vergleich der klinischen Anprobe eines Titanaufbaus und Zirkoniumaufbaus.

Abb. 21_ Vollkeramische Implantatkrone auf Zirkoniumaufbau in situ.

Abb. 22_ „Lippen-Linie“ mit endgültiger Implantatversorgung in situ.

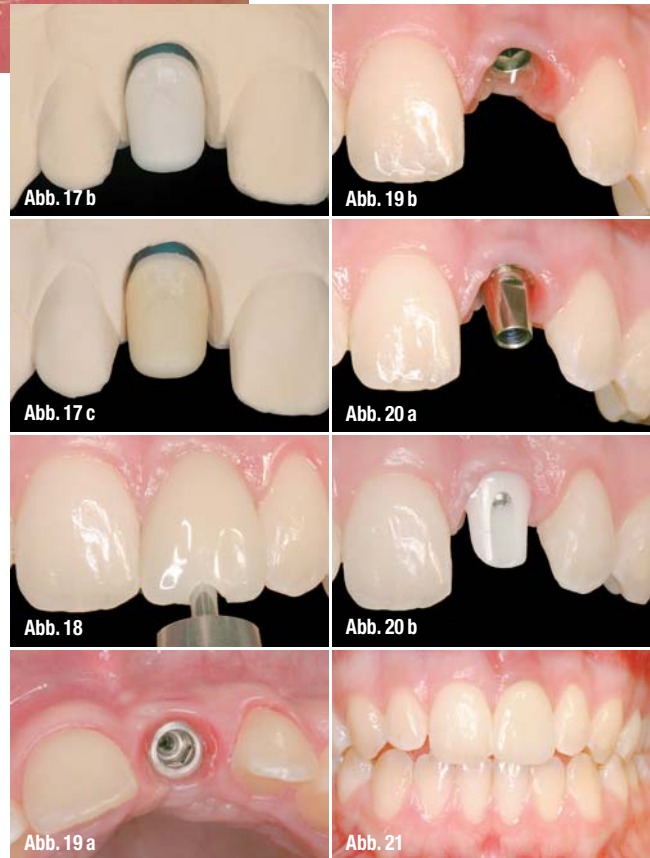gischen Phase, erfolgte acht Monate nach der Einbringung des Implantates die Freilegung im Rahmen der zweiten chirurgischen Phase. Auf Grund des ungünstigen Zustandes des periimplantären Weichgewebes mit Ausbildung von Narbengewebe wurde bei der Wiedereröffnung eine Verschiebelappenplastik im Rahmen eines Weichgewebsmanagement durchgeführt. Zur individuellen Ausformung des Austrittsprofils (Emergence Profile) wurde ein anatomischer, individuell präparierbarer Gingivaformer aus Kunststoff eingesetzt (FRIADENT EsthetiCap®). Nach 14 Tagen erfolgte die vorzeitige Abformung der Implantatposition zur Herstellung eines Langzeitprovisoriums, mit dem Ziel der Stabilisierung des umgebenden Weichgewebes. Die inzisal verschraubte Kunststoffkrone auf der Basis eines PEEK-ACRYL-Aufbaus (FRIADENT, Pro-Tect®) wurde für drei Monate eingegliedert, um anschließend die definitive vollkeramische Versorgung auf einem Zirkoniumdioxid Implantataufbau (FRIADENT Cercon®) durchzuführen.

Zusammenfassung

Der Patientenwunsch nach einem vollendet schönen Lächeln, gleichzeitig aber nach einer möglichst

schnellen und schonenden Behandlung, bestimmt seit jeher die Zahnmedizin. Der Implantatpatient erwartet nach Zahnverlust keinen Zahnersatz mit Einschränkungen, sondern die rasche Wiederherstellung der Kau-funktion und eine perfekte kosmetische Integration der Restauration ohne Kompromisse. Die fortschrittlichste Antwort auf verlorene Zähne gibt heutzutage die Implantologie. Neueste Entwicklungen in der Implantatprothetik zur (Wieder-)Herstellung von Zahnform, Struktur und Farbe sowie Techniken zur Integration des periimplantären Weichgewebes erleichtern es, den Anforderungen der Patienten nachzukommen.

Literaturliste beim Verlag erhältlich.



_Kontakt	cosmetic dentistry
<p>Dr. Peter Gehrke Bismarckstraße 27 67059 Ludwigshafen E-Mail: dr-gehrke@dr-dhom.de</p>	