

Digitale Volumentomografie:

# Die Möglichkeiten dreidimensionaler Implantatplanungen

## Einleitung

Die dreidimensionale Bildgebung entwickelt sich in den verschiedenen Disziplinen der Zahnmedizin zunehmend zum Standard. Die digitale Volumentomografie (DVT) kann die Computertomografie (CT) im zahnärztlichen Indikationsspektrum weitgehend ersetzen und ermöglicht damit häufig die Vermeidung entscheidender Nachteile der CT, wie z. B. die schwierige Verfügbarkeit und die erhöhte Strahlenbelastung. Bei einem CT ist die Strahlendosis bis zu 40-fach höher als bei einer modernen DVT-Aufnahme. Eine Röntgenquelle, die zur Reduzierung der Strahlenbelastung mit einem Röntgenkegel arbeitet, erstellt beim DVT in nur wenigen Sekunden 200 Einzelbilder vom Kopf, den Zähnen oder den Kiefergelenken. Diese Schnittbilder können per Computer zu einem dreidimensionalen Digitaldatensatz verarbeitet werden und erlauben eine 3-D-Rekonstruktion und Ansicht der Kiefer in jeder beliebigen Ebene.

Um den therapeutischen Umfang bei einer implantologischen Therapie zur Wiederherstellung der Kaufunktion genau zu bestimmen, ist es wichtig, das vorhandene Knochenangebot unter quantitativen und qualitativen Aspekten zu evaluieren. Obwohl man über viele Jahre für die Implantatplanung die Anfertigung einer Panoramaschichtaufnahme für ausreichend hielt, tritt diese Ansicht mit zunehmender klinischer Erfahrung mit der DVT immer mehr in den Hintergrund. Einige unveröffentlichte Ergebnisse einer quantitativen Auswertung von Volumentomografien bei ausreichendem vertikalen Knochenangebot in der Panoramaschichtaufnahme zeigten, dass in ca. 20 Prozent der Fälle überraschende Nebenbefunde im Hinblick auf die Implantatplanung gefunden wurden.

Der Einsatz zur Diagnostik vor operativen Eingriffen kann zur Reduktion der Invasivität und folglich zur Senkung des Komplikationsrisikos und

Abb. 1: Funktionelle OK- und UK-Totalprothese als Ausgangsideal für die spätere virtuelle Implantatplanung

Abb. 2: Unbezahnte Patientin

Abb. 3-4: Unbezahnter Ober- und Unterkiefer in situ

Abb. 5: Scanprothesen für DVT-Aufnahmen mit bariumsulfathaltigem Kunststoff im Bereich der geplanten prothetischen Suprakonstruktion

Abb. 6: Okklusale Aufsicht auf Oberkiefer-Scanprothese mit idealisierter zentraler Bohrung pro Zahn

Abb. 7: Digitale Volumentomografie: 3-D-Darstellung OK und UK

Abb. 8: Virtuelle Computer-Implantatplanung im Oberkiefer; okklusale Ansicht (ExpertEase®, DENTSPLY Friadent).

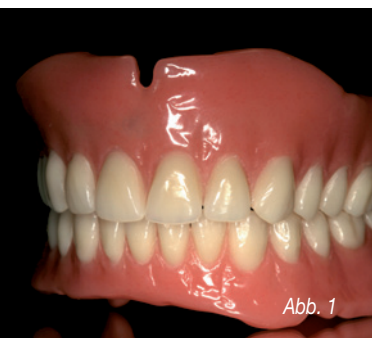

Abb. 1

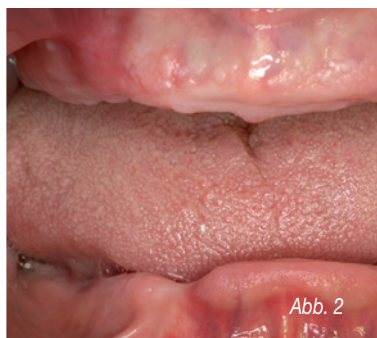

Abb. 2

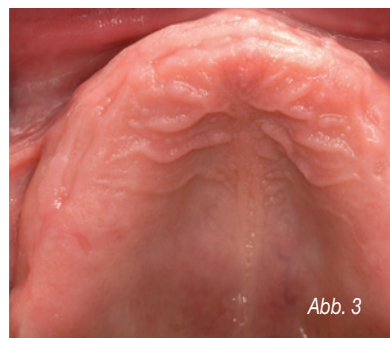

Abb. 3

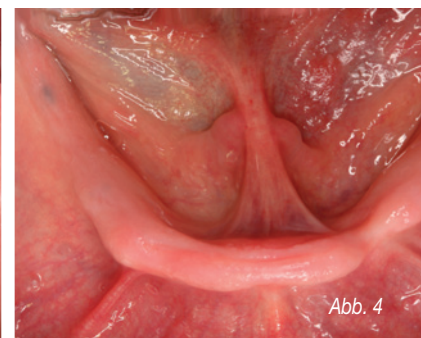


Abb. 4

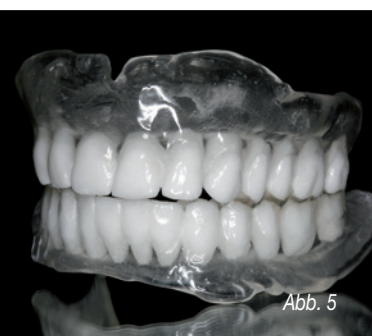

Abb. 5

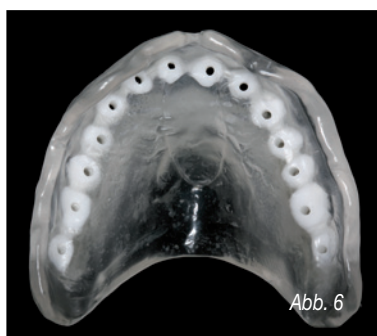


Abb. 6

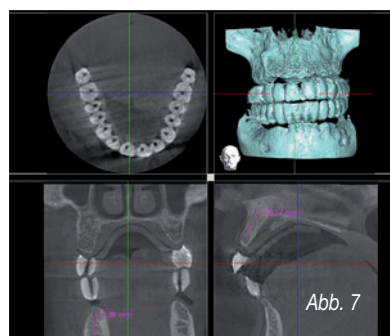


Abb. 7

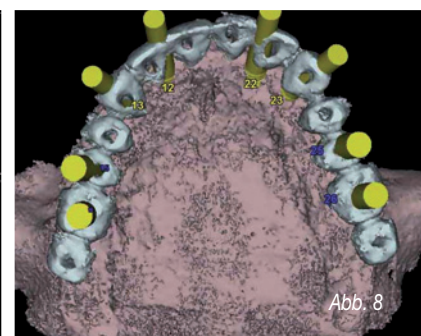


Abb. 8

der postoperativen Beschwerden für den Patienten führen. Daher lautet die aktuelle Empfehlung der DGZMK, dass eine computergestützte Implantatplanung auf der Basis dreidimensionaler Röntgenverfahren mithilfe der DVT durchgeführt werden sollte.

### Virtuelle Implantatplanung

Die dentale Implantologie hat sich in den letzten Jahren nachhaltig zur funktionellen und ästhetischen oralen Rehabilitation durchgesetzt. Zur optimalen Versorgung stehen unterschiedliche diagnostische und therapeutische Verfahren zur Verfügung<sup>(2)</sup>. Eine Technik, die präoperative Planung zu verbessern, stellt die Einbeziehung von dreidimensionalen DVT-Aufnahmen als Implantatplanungsgrundlage dar. Die genaue Kenntnis der anatomischen Situation erlaubt es, vorhandenes Knochenangebot auszunutzen, notwendige Augmentationen vorherzusehen und anatomische Strukturen sicher zu schonen<sup>(11)</sup>. Auf ein großflächiges Aufklappen zur Darstellung aller anatomischen Strukturen kann oftmals im Sinne eines minimal invasiven Behandlungskonzeptes verzichtet werden<sup>(1, 3, 8, 10)</sup>.

Zur korrekten Übertragung der dreidimensional orientierten präimplantologischen Planung haben sich verschiedene Verfahren etabliert<sup>(14, 17)</sup>. Man unterscheidet dabei dynamische von statischen Verfahren.

Dynamische Verfahren zeichnen sich durch die Möglichkeit einer intraoperativen Navigation aus. Diese erlauben dem Behandler, den Implantatbohrer räumlich frei zu führen, während dessen Position auf einem Bildschirm in Echtzeit und räumlich korrekter Relation zu den im Vorfeld der OP angefertigten Bilddaten des Patienten dargestellt wird<sup>(6)</sup>.

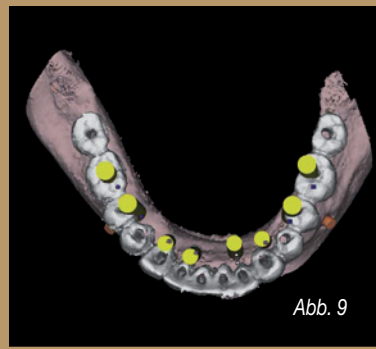


Abb. 9

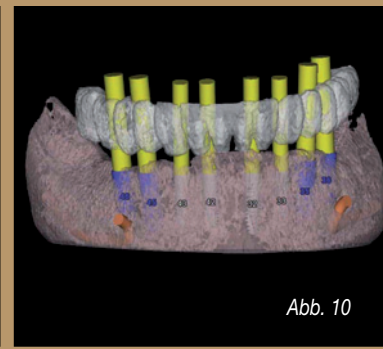


Abb. 10

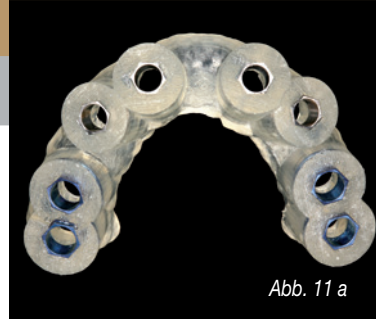

Abb. 11 a



Abb. 11 b




Abb. 12 a

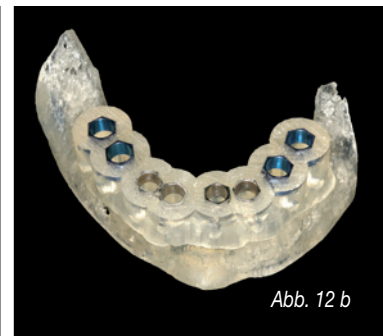

Abb. 12 b

Abb. 9: Virtuelle Computer-Implantatplanung im Unterkiefer; okklusale Ansicht (ExpertEase®, DENTSPLY Friadent)  
 Abb. 10: Virtuelle Computer-Implantatplanung im Unterkiefer; Laterale Ansicht  
 Abb. 11 a: Knochengelagerte Bohr- und Implantatinserionsschablone für den Oberkiefer  
 Abb. 11 b: Knochengelagerte Bohr- und Implantatinserionsschablone für den Unterkiefer  
 Abb. 12 a: Oberkiefer-Stereolithografiemodell mit knochengelagerter Bohrschablone (ExpertEase®, DENTSPLY Friadent)  
 Abb. 12 b: Unterkiefer-Stereolithografiemodell mit knochengelagerter Bohrschablone (ExpertEase®, DENTSPLY Friadent)

Abb. 13-16: Chirurgische Implantatbettauflbereitung mit knochengelagerter Bohrschablone in situ

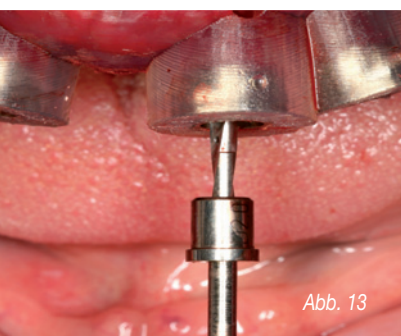


Abb. 13

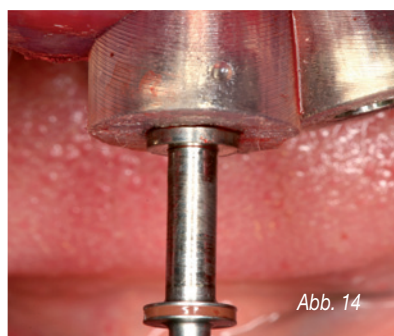


Abb. 14

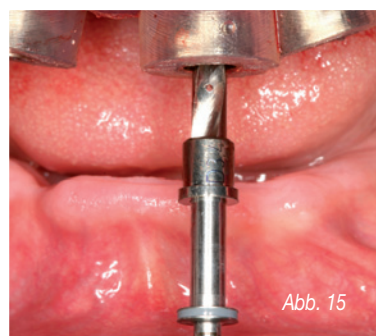


Abb. 15




Abb. 16



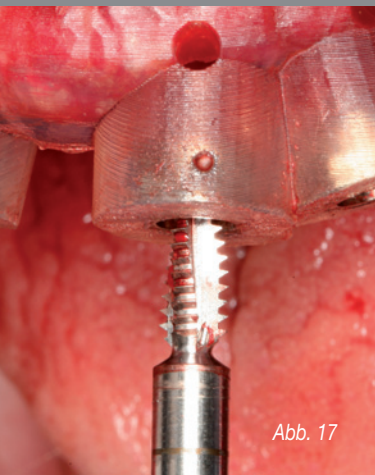


Abb. 17

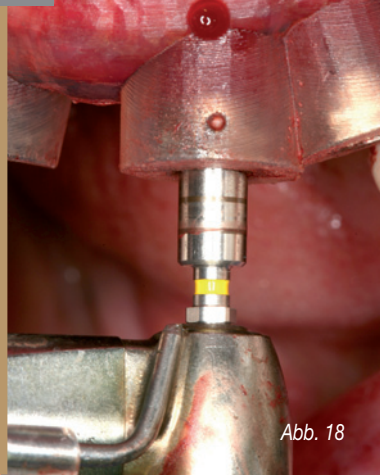

Abb. 18

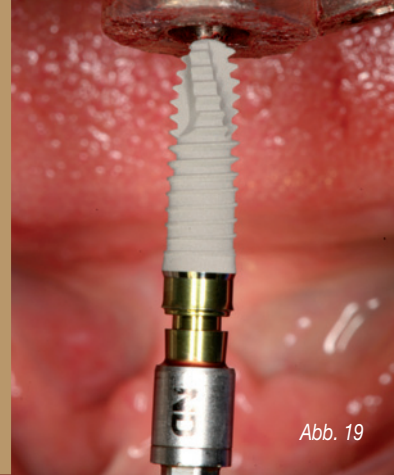

Abb. 19

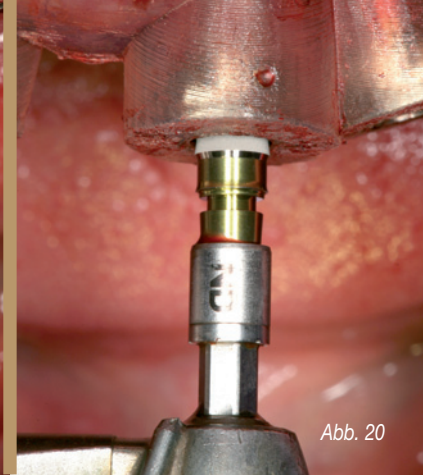


Abb. 20

Bei statischen Verfahren werden präoperativ hergestellte Bohrschablonen mithilfe von computergestützter Technik (CAS) angewendet<sup>(4, 7, 13, 15, 18)</sup>. Grundlage der statischen Navigation ist eine dreidimensionale Bildgebung in Form einer digitalen Volumentomografie (DVT). Im Rahmen des Prinzips des „Backward-Plannings“ legen Implantologe, Prothetiker und Zahntechniker zunächst über ein Wax-up die aus ästhetischer und funktioneller Sicht optimale zukünftige prothetische Versorgung fest. Diese Situation wird über eine röntgenopake Schiene festgehalten, die der Patient während der DVT-Aufnahme trägt. Zur räumlichen Registrierung der Bilddaten mit der realen Situation werden die Schablonen entweder mit einem systemspezifischen Referenzkörper versehen oder direkt in Stereolithografiertechnik anhand der Bilddaten hergestellt. Die gewonnenen Bilddaten werden in der Regel im Dicom-Format in die Planungssoftware der entsprechenden Systeme übertragen.

Diese Software erlaubt es, Implantate unter Berücksichtigung der prothetisch vorgegebenen Situation und des vorhandenen Knochenangebotes optimal virtuell zu platzieren. Dabei kann auf die Ansicht der Bilddaten in drei orthogonalen Schichten – axial, coronal und sagittal – sowie in einer dreidimensionalen Darstellung zurückgegriffen werden. Die Positionen der virtuell inserierten Implantate können dann entsprechend der computergestützten Planung auf Bohrschablonen übertragen werden.

#### Übertragungspräzision

In der oralen Implantologie ist eine präzise präoperative Planung zur Realisierung der Implantatposition aus chirurgischer und prothetischer Sicht unabdingbar. Statische, computergestützte Implantatplanungsprogramme ermöglichen die Einbeziehung der prothetisch angestrebten Suprakonstruktion bereits in der prächirurgischen Planungsphase.

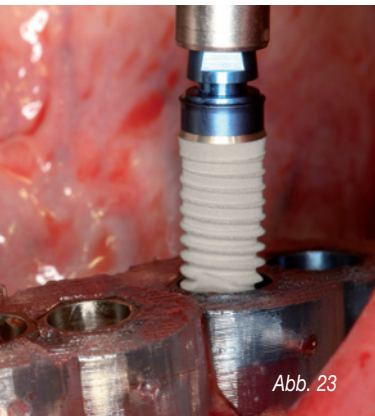


Abb. 23



Abb. 24

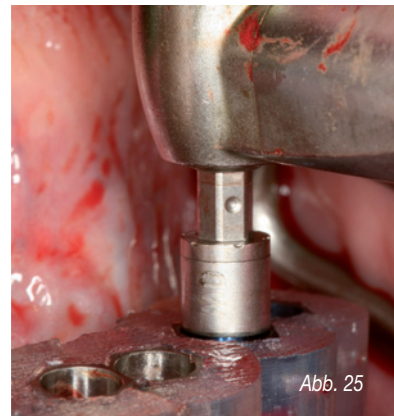

Abb. 25

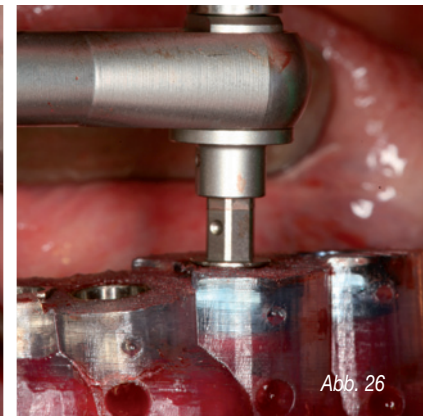


Abb. 26

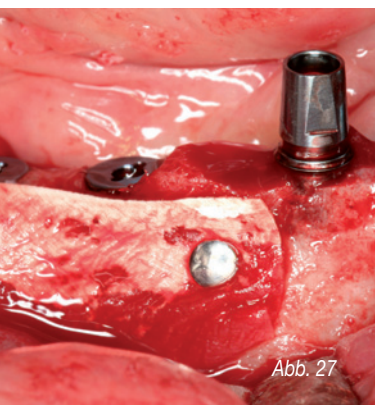


Abb. 27

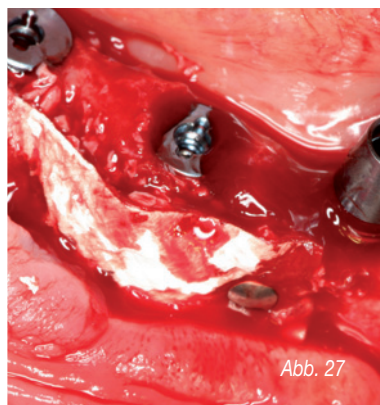


Abb. 27



Abb. 28



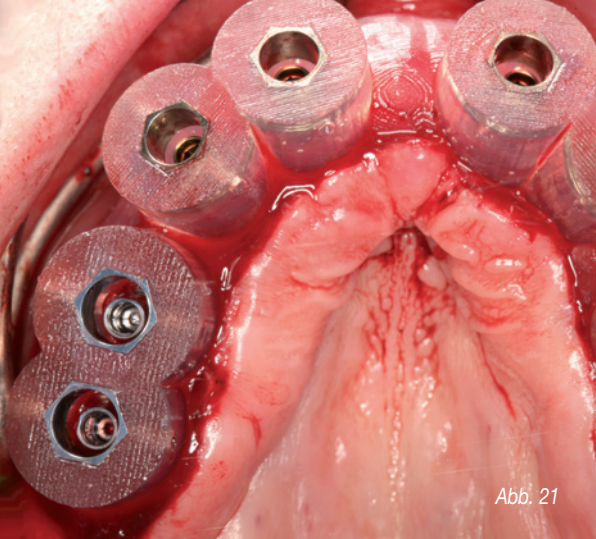


Abb. 21

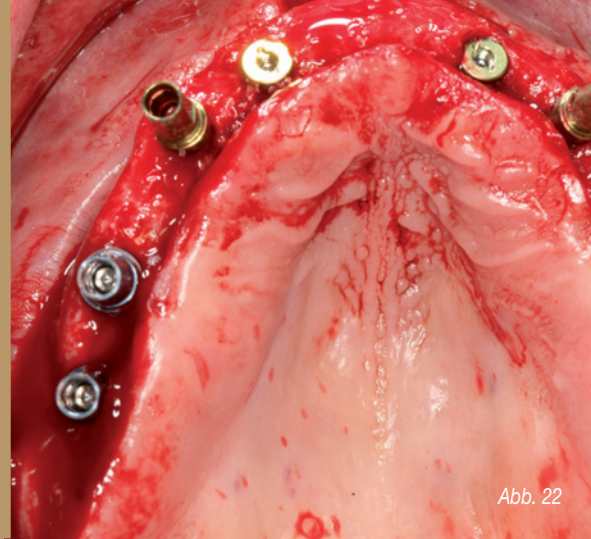


Abb. 22

Von zentraler klinischer Bedeutung ist dabei die Übertragungspräzision von der virtuellen Behandlungsplanung am Computer auf die klinisch zu erreichende Implantatposition. In der Literatur wird die Genauigkeit statischer und dynamischer Navigationsverfahren mit 1 bis 2 mm angegeben. Diese Ergebnisse beziehen sich jedoch ausschließlich auf In-vitro-Versuche mit standardisierten Modellen aus Kunststoff<sup>(12, 17)</sup>. Gehrke und Kalt bestätigten in ihrer Studie, dass eine präzise Übertragung der virtuellen Implantatplanung auf den OP-Situs möglich ist<sup>(19)</sup>.

Dennoch waren auch nennenswerte Abweichungen erkennbar. Zu berücksichtigen sind dabei maximale Abweichungen in der Vertikalen von bis zu 2 mm und maximale Winkelabweichungen von bis zu 16 Grad. Um Gefährdungen anatomischer Strukturen zu vermeiden, sollten daher Übertragungsabweichungen von 2 mm in alle Richtungen in Betracht

Abb. 17-20: Gewindeschneiden, Krestalbohrer und schablonengeführte Implantatinserterion (XiVE® Ø 3,8 mm, DENTSPLY Friadent)  
Abb. 21-22: Zustand nach Implantatinserterion im Oberkiefer; Implantate in situ

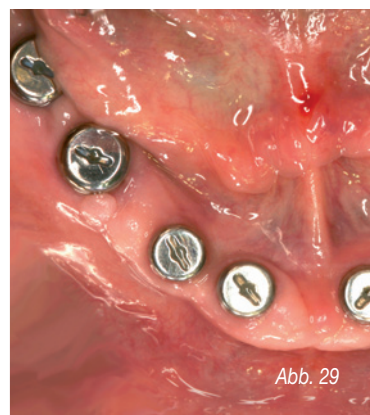


Abb. 29

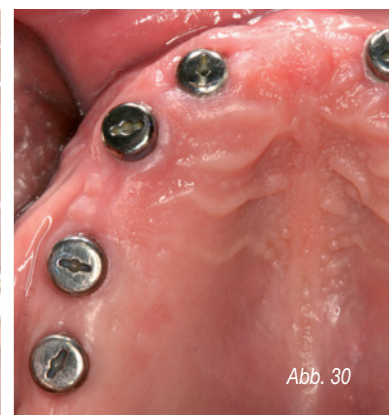


Abb. 30

Abb. 23-26: Schablonengeführte Implantatinserterion im Unterkiefer (XiVE® Ø 4,5 mm, DENTSPLY Friadent)

Abb. 27: Knochenaugmentation und Fixierung des Augmentates mit resorbierbarer Membran und Membrannägeln (Bio-Oss®, Geistlich)

Abb. 28: Postoperative Panoramaröntgenaufnahme mit Implantaten in situ

Abb. 29-30: Versorgung der Implantate mit Gingivaformern nach Osseointegration und Freilegung

Abb. 31-32: Geschlossene Implantatabformung im Ober- und Unterkiefer

Abb. 33-34: Implantatabutment- und Gerüsteinprobe für Langzeitprovisorium (Therapeutikum)

Abb. 35-36: Meistermodelle mit Implantatabutments im Labor

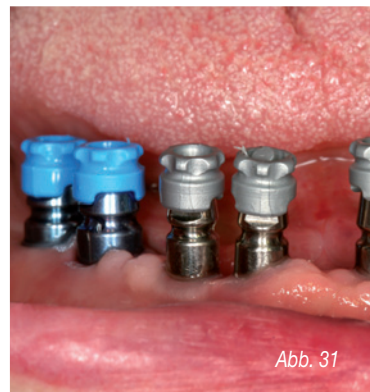

Abb. 31

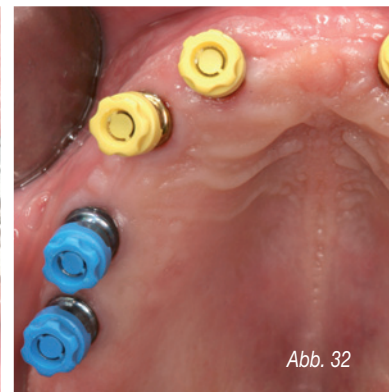


Abb. 32

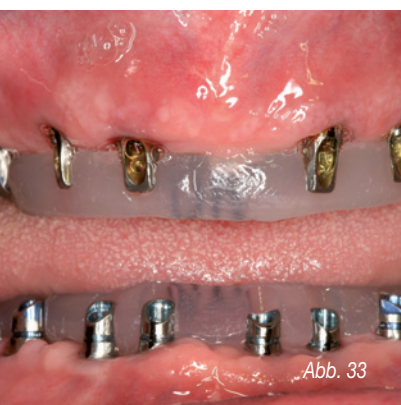

Abb. 33

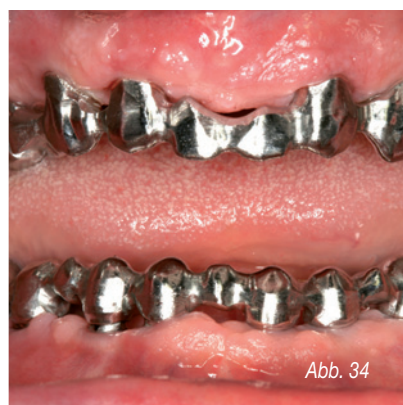

Abb. 34

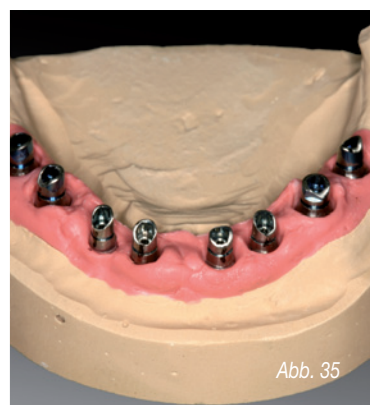


Abb. 35

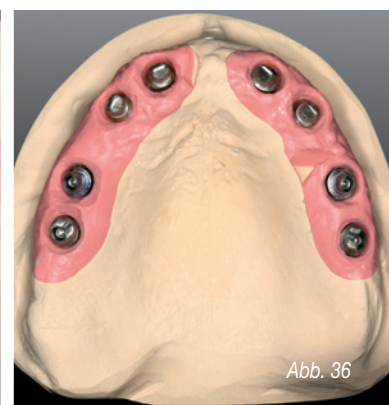


Abb. 36

# Lassen Sie Ihre Praxis lächeln!

[www.adhoc-smile.de](http://www.adhoc-smile.de)



Passgenaue Konzepte und Ideen mit Biss:

- Logoentwicklung
- Visiten- und Terminkarten
- Flyer und Broschüren
- Patienteninformationen
- Internetseiten

Wir beraten Sie individuell.

Unsere Erfahrung für Ihr ästhetisches Erscheinungsbild.

**adhoc.**  
media gmbh

Partner der KZV Rheinland-Pfalz

obertal 24d · 56068 koblenz  
T +49 261 97 38 65-0  
dialog@adhoc-smile.de

Abb. 37-38: Wachsaufrichtung der Ober- und Unterkieferzähne für die Ästhetikeinprobe

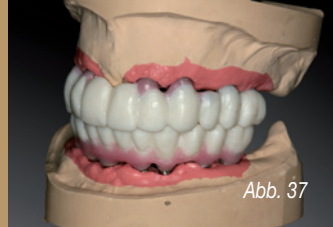

Abb. 37

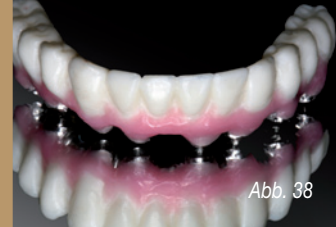

Abb. 38

Abb. 39-40: Kunststoffverblendete Langzeitprovisorien auf Metallbasen zur muskulären Kiefergelenks-adaptation vor der Herstellung des definitiven implantatgetragenen Zahnersatzes

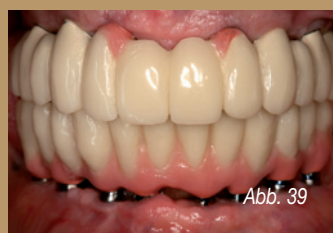

Abb. 39

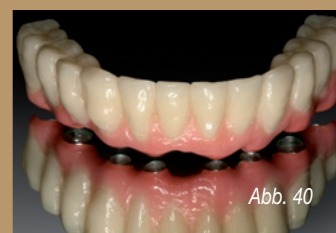

Abb. 40

gezogen werden. Insbesondere die lokale Knochenqualität und -quantität scheinen die Abweichung von der geplanten Implantatposition zu beeinflussen. Es zeigte sich ebenfalls, dass die Übertragungsgenauigkeit über eine zweite, schablonengeführte Implantatbettbohrung deutlich verbessert werden kann. In weiteren Studien bleibt zu klären, ob neben der hülsengeführten Implantatbettaufrichtung eine zusätzliche hülsengeführte Insertion des Implantates zu einer Erhöhung der Übertragungsgenauigkeit führt. Grundsätzlich gilt jedoch, dass trotz moderner virtueller Navigationsverfahren weiterhin eine entsprechende chirurgische Ausbildung und operative Routine unabdingbar für den therapeutischen Implantatlangzeiterfolg sind.

Peter Gehrke, Dr. med. dent.\* | Octavio Weinhold, ZA\* | Ingrid Hauser, Dr. med. dent.\*  
Günter Dhom, Prof. Dr. med. dent.\* | Oliver Fackler, ZTM\*\* | Helmut Storck, ZTM\*\*\*

\* Praxis Prof. Dr. Dhom & Partner, Zahnarztpraxis für Oralchirurgie, Ludwigshafen  
\*\* Fackler Dental GmbH, Viernheim | \*\*\* TMHS Dentaltechnik, Ludwigshafen

#### Literatur

1. Auty C, Siddiqui A: Punch technique for preservation of interdental papillae at non submerged implant placement. *Implant Dent* 1999;8:160-166
2. Bier J, Lüth T: Navigation in der Implantologie. *Zeitschrift für Zahnärztliche Implantologie* 2005; 4:232-237
3. Campello LD, Camara JR: Flapless implant surgery: a 10-year clinical retrospective analysis. *Int J Maxillofac Implants* 2002;17:271-276
4. Di Giacomo GA, Cury PR, de Araujo NS, Sendyk CL: Clinical application of stereolithographic surgical guides for implant placement: preliminary results. *J Periodontol* 2005; 76: 503-507
5. Ewers R, Schicho K, Truppe M, Seemann R, Reichwein A, Figl M, Wagner A: Computer aided navigation in dental implantology: 7 years of clinical experience. *J Oral Maxillofac Surg* 2004; 62: 329-334
6. Hassfeld S: Navigationsverfahren in der Implantologie – Stand der Technik und Perspektiven. *Quintessenz Implantologie* 2000;373
7. Heurich T, Brief J, Wörtche R, Marmula R, Hassfeld S: Computerunterstützte Implantologie – Anwenderbericht über das System implant3D. *Quintessenz* 2002; 53; 867-873
7. Heurich T, Brief J, Wörtche R, Marmula R, Hassfeld S: Computerunterstützte Implantologie – Anwenderbericht über das System implant3D. *Quintessenz* 2002; 53; 867-873
8. Kan JY, Rungcharassaeng K, Ojano M, Goodagre CJ: Flapless anterior implant surgery: a surgery and prosthodontic rationale. *Pract Periodontics Aesthet Dent* 2000;12:467-474;quiz 476
9. Kniha H, Gahlert M, Bier J: CT-unterstützte Navigation bei der Implantatinsertion unter besonderer Berücksichtigung der Sofortbelastung. *Quintessenz* 2003; 54: 1267-1279
10. Kraemer, F.J., Baethge, C., Swennen, G. & Rosahl, S. Navigated vs. conventional implant insertion for maxillary single tooth replacement. *Clin Oral Implants Res* 2005 16: 60–68.
11. Luckey R, Kniha H, Benner K: Die Effizienzsteigerung der Implantatpositionierung mit dem Navigationssystem RoboDent in der Oberkieferprämolarenregion im Vergleich zur bohrschablonengeführten Implantation. *Zeitschrift für Zahnärztliche Implantologie* 2006;2:154-163
12. Marquardt P, Witkowski S, Strub J: 3D-Navigation in der oralen Implantologie. *Eur J Dent* 2007;2:82-100
13. Mischkowski RA, Zinser MJ, Neugebauer J, Kübler AC, Zöller JE: Comparison and Dynamic Computer-assisted Guidance Methods in Implantology. *International Journal of Computerized Dentistry* 2006;9:23-35
14. Ruppin J, Popovic A, Strauss M, Spüntrup E, Steiner A, Stoll C. Evaluation of the accuracy of three different computer-aided surgery systems in dental implantology: 6 optical tracking vs. stereolithographic splint systems. *Clin Oral Implants Res*. 2008 Jul;19(7):709-16
15. Sarment DP, Al Shammari K, Kazor CE. Stereolithographic surgical templates for placement of dental implants in complex cases. *Int J Periodontics Restorative Dent* 2003; 23:287-95
16. Schermeier OL, Bier J, Hein A, Lüth T, Szymanski D: Accuracy of the Image Guided System for Oral Implantology. *Computer Assisted Radiology and Surgery* 2001
17. Schermeier OL, Lüth T: Methoden und Verfahren zur Navigation in der dentalen Implantologie. *Automatisierungstechnik* 2002:253-261
18. Van Steenberghe, D., Malevez, C., Van Cleynenbreugel, J., Bou Serhal, C., Dhoore, E., Schutyser, F., Suetens, P. & Jacobs, R. Accuracy of drilling guides for transfer from three-dimensional CT-based planning to placement of zygoma implants in human cadavers. *Clin Oral Implants Res* 2003 14: 131–136.
19. Kalt G, Gehrke P. Transfer precision of three-dimensional implant planning with CT assisted offline navigation. *Int J Comput Dent*. 2008;11(3-4):213-25